

〔特集〕膵インターベンションの最前線

膵・膵周囲液体貯留に対する EUS 下ドレナージ (含むネクロセクトミー)

入澤 篤志 澁川 悟朗 星 恒輝 山部 茜子
藤澤真理子 五十嵐 亮 大島 洋子 忌部 航*

要旨：Atlanta 分類が改定され、従来は急性膵炎後の仮性嚢胞としての包括されていた病態が、その形成時期や形成過程から「仮性嚢胞」と「Walled-off necrosis：WON」といった別の病態に分類された。また、これに加えて従来からの慢性仮性嚢胞も存在する。このような膵炎に起因する膵および膵周囲の液体貯留に対する内視鏡的治療として、近年では超音波内視鏡（EUS）下で経消化管的に直接嚢胞を穿刺してドレナージを行う方法が普及している。特に、急性膵炎に伴い、膵周囲の液状化した壊死組織が被包化され嚢胞様病変を形成する walled-off necrosis（WON）は、ほとんどの症例で消化管壁との癒着が見られるため本法の良い適応となる。最近では、ドレナージの効率を上げるためプラスチックステントよりも大口径のメタリックステントが使用される症例が増加している。また、ドレナージだけでは治癒困難な症例に対しては、消化管と WON の間に瘻孔を形成し、内視鏡を嚢胞腔内に挿入してのネクロセクトミーも行われている。安全かつ効果的な治療遂行のためには、各治療法の適応と手技、偶発症等を十分に理解した上で治療戦略を立てることが重要である。

索引用語：超音波内視鏡 EUS下ドレナージ ネクロセクトミー 膵仮性嚢胞
Walled-off necrosis

はじめに

急性膵炎や慢性膵炎に伴う膵および膵周囲液体貯留に対する内視鏡的ドレナージには、経乳頭的に膵管側からドレナージを図る方法と、経消化管的に直接穿刺してドレナージを行う方法がある。これまでは経乳頭的ドレナージが治療の第一選択とされてきたが、本手技は膵管との交通がなければその効果は得られず、また、膵への手技的負荷による膵炎再燃・増悪も危惧される。このような背景から、近年では経消化管的に直接貯留液体にアプローチする超音波内視鏡（Endoscopic ultrasound：EUS）下ドレナージが広く行われるよう

になった。本法は、膵実質への負荷がなく、簡便かつ確実なドレナージ効果が得られる手技である。また、EUS 下ドレナージ術だけでは病変の消失・寛解が得られない症例では、嚢胞様病変内腔に経消化管的に直接内視鏡を挿入して洗浄・壊死物質除去を行う内視鏡的ネクロセクトミーも行われている。しかしながら、これらの手技は EUS 関連手技の中でも偶発症の発生率が比較的高いため、適応を十分に考慮し手技を習熟した上で施行されなければならない。本稿では、膵炎に伴う膵および膵周囲液体貯留に対する EUS を用いた治療手技について、その適応の考え方、治療の実際等について記す。

*福島県立医科大学会津医療センター消化器内科学講座

Table 1 急性膵炎に伴う、膵・膵周囲液体貯留の概念¹⁰⁾

急性膵炎発症後 4 週以内	急性膵炎発症後 4 週以降
Acute peripancreatic fluid collection (Sterile/Infected)	➔ Pancreatic pseudocyst (Sterile/Infected)
Acute necrotic collection (Sterile/Infected)	➔ Walled-off necrosis (WON) (Sterile/Infected)

日本消化器病学会雑誌 2013 ; 110 : 575-584. (改変)

膵炎に伴う膵および膵周囲液体貯留の概念とその変遷

これまで理解されてきた膵仮性嚢胞の概念は、1992年に米国 Atlanta で開催された国際急性膵炎シンポジウムで提唱された「線維または肉芽組織の壁で被包された膵液貯留で、急性膵炎、外傷、慢性膵炎に起因するもの」である¹⁾。膵仮性嚢胞は臨床的には大きく急性仮性嚢胞と慢性仮性嚢胞に分けられ、各々に対する治療戦略が考えられてきた。急性仮性嚢胞は、急性膵炎に続発した仮性嚢胞であり、急性膵炎(慢性膵炎急性増悪も含む)の発症から4週以上を経過して形成されるものとされる(4週以内であれば、acute fluid collectionまたはpancreatis necrosis/infected necrosisとして分類される)。一方、慢性仮性嚢胞は、慢性膵炎に合併し何らかの膵管閉塞機転により形成される嚢胞であり、確実に壁を持ち先行する急性膵炎発作を認めないものとされている。

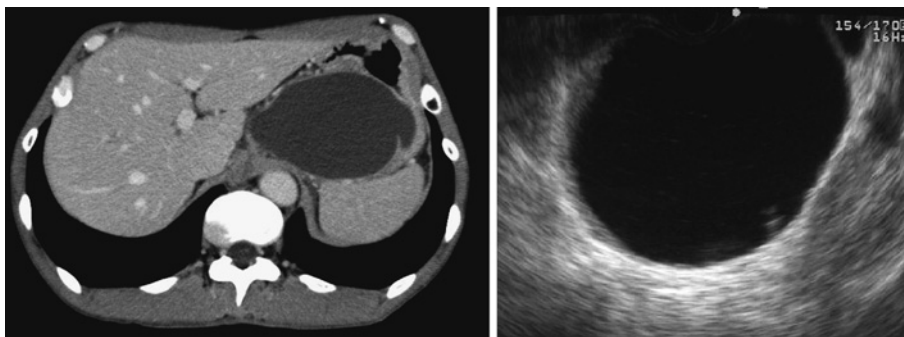
近年の内視鏡機器の進歩により、膵炎に伴う膵および膵周囲液体貯留に対する内視鏡治療は飛躍的に発展した。これに伴い、感染の有無によって治療成績が異なることや、単なる液体成分のみの仮性嚢胞とは異なり壊死組織を含んでいる場合は同様の治療を施行してもその治療効果に差があることが報告され²⁻⁴⁾、前述の Atlanta 分類だけでは説明が困難な病態も明らかになってきた。これを受けて2007年に改訂 Atlanta 分類が提唱され⁵⁾、2013年に国際コンセンサスを基とした改訂 Atlanta 分類が上梓された⁷⁾。改訂 Atlanta 分類では、急性膵炎後仮性膵嚢胞の分類が大きく変わり、これまで急性仮性嚢胞として包括されていた病態解釈に、間質性浮腫性膵炎(Interstitial edematous pancreatitis)と壊死性膵炎(Necrotizing pancrea-

titis)といった違う病態に由来する膵および膵周囲液体貯留(炎症に起因した嚢胞性病変)の形成過程が新たに考慮された(Table 1)。

間質性浮腫性膵炎に関しては、まず炎症に基づく急性膵周囲液体貯留(Acute peripancreatic fluid collection: APFC)が出現し、それが時間の経過とともに被包化され、膵または周囲の壊死組織を含まずに嚢胞化したものが膵仮性嚢胞(Pancreatic pseudocyst: PPC)と定義された。その形成には主膵管や分枝膵管の破綻が関与することが多く、嚢胞内容液の膵酵素は極めて高い数値を示す。画像としては、内部に壊死組織を含まないため比較的均一な嚢胞内部構造(多くは単房性)を呈する(Fig. 1A, B)。この病態は急性膵炎後の液体貯留としては稀な病態とされ、経過の中で吸収され自然治癒する可能性が高い。

一方、壊死性膵炎に伴う浸出液貯留は、初期においてはAcute necrotic collection(ANC: 壊死後膵/膵周囲浸出液貯留)と呼ばれ、その後膵および周囲の壊死が成熟して液状化が始まり、通常4週以上経過すると壊死巣と隣接組織との境界が明瞭となって被包化されたWalled-off necrosis(WON)と呼ばれる状態となるとされ、独立した病態として提唱された。その多くは多房性を呈し内部には壊死組織が含まれる(Fig. 2A, B)。壊死性膵炎後しばらくたってから形成される嚢胞性病変の多くはWONであり、これまで本邦で急性仮性嚢胞として治療されてきたほとんどはWOMであると考えられる。なお、慢性仮性嚢胞については従来の概念に則った理解で良いとされ、慢性膵炎における膵仮性嚢胞の頻度は30%程度であり⁸⁾、単房のことが多くWONとは明らかに形態が異なる。

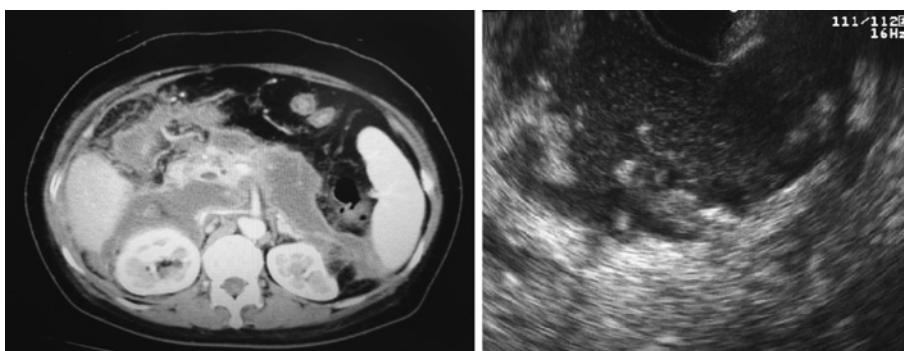
この新しい分類が確立されたことを受けて、従



A|B

Fig. 1 急性膵炎後の仮性嚢胞

A) CT 像. 内部に壊死組織は含まず比較的均一な嚢胞構造として観察される. B) EUS 像. 内部はほぼ無エコーに観察されている.



A|B

Fig. 2 急性膵炎後の Walled-off necrosis (感染を合併)

A) CT 像. 歪な形をした多房性の嚢胞様構造物を認める. 内部には多量の壊死組織が存在している. B) EUS 像. 内部には壊死物質を反映しているモザイク様の構造物が存在している. また, 感染を反映して全体的に内部のエコー輝度は高い.

来の「膵仮性嚢胞の内視鏡治療ガイドライン 2009」⁹⁾も改訂され, 2014 年 11 月に「膵炎局所合併症 (膵仮性嚢胞, 感染性被包化壊死等) に対する診断・治療コンセンサス」⁹⁾として上梓されている.

EUS 下治療 (ドレナージ, ネクロセクトミー) の適応

1. 膵および膵周囲液体貯留に対する EUS 下治療の概略

EUS 下ドレナージは, 消化管から嚢胞腔内に直接穿刺し人工的な瘻孔を形成する内視鏡的治療である. コンベックス型 EUS を用い, リアルタイム

で穿刺ルートやルート上の血管を確認しながら手技を行うことができることから, 簡便かつ安全に仮性嚢胞や WON 内腔の減圧や排液を行うことができる. 内視鏡的ネクロセクトミーは, EUS 下に胃壁と WON の間に比較的大きな瘻孔を作製して腔内に内視鏡を直接挿入し, WON 内腔の感染制御, ならびにケミカルメディエーターやサイトカイン産生に関与する壊死物質の除去を目的として施行されるものである. 経消化管的に EUS ガイド下に穿刺してドレナージ可能な WON であれば, そのルートを利用した経消化管的内視鏡的ネクロセクトミーは施行可能となる. しかしながら, 経消化管的に穿刺してそこにドレナージやネクロセ

クトミールートを作るためには、穿刺後に貯留液体が腹腔内に漏出しないこと、すなわち対象となる病変と消化管壁との癒着が必要となる。もし癒着している可能性がなければ経乳頭的なドレナージが選択されるべきであり、癒着していれば経消化管的穿刺ドレナージが第一選択となる。すなわち、対象病変の成因と病態をよく理解して治療戦略を立てることが重要である。

2. WON・脾仮性嚢胞の形成機序の理解と治療法の選択

1) WON

現在考えられている WON の形成機序の一部を以下に記す。急性壊死性膵炎により脾外へ炎症が波及すると、脾と胃の間に存在する網嚢腔への滲出液貯留がおこる。網嚢腔内の強い炎症により Winslow's 孔は閉鎖され、網嚢腔を主体として滲出液や脾・脾周囲壊死物質が被包化され嚢胞性病変が形成される。この際に網嚢腔内の炎症により胃漿膜と網嚢は癒着を来し胃壁そのものが WON の壁と一体化する¹⁰⁾。このような形成機序のため、WON では経胃的穿刺を行っても内容液が腹腔内に漏出する危険性が低く、比較的安全的なドレナージ施行が可能である。

2) 脾仮性嚢胞

急性膵炎に伴う仮性嚢胞は脾周囲への炎症波及による acute peripancreatic fluid collection が被包化されたものであり、嚢胞が形成される過程は前述の WON に類似したものであり、経胃的ドレナージでの対処も可能であると考えられる。しかし、急性仮性嚢胞では膵管破綻もその形成に関与していることが多いため、経乳頭的ドレナージを第一選択として行っても良いであろう。また、画像上明らかに脾内に形成されたと考えられる嚢胞においては経消化管的治療は行うべきではない。

一方、膵管狭窄や膵石などによる慢性仮性嚢胞は基本的には脾内嚢胞であり、仮性嚢胞と胃の間には網嚢腔が存在するため胃壁と嚢胞壁は分離している。このため、このような嚢胞では原則的には経乳頭的ドレナージを行う必要がある。しかし、明らかに脾内に存在する慢性仮性嚢胞であっても、慢性膵炎の増悪を繰り返すことで消化管壁と嚢胞壁が癒着し、経消化管的治療が可能となるこ

とも多い¹⁰⁾。

3. 治療の適応とタイミング

これまでの脾仮性嚢胞に関する検討は、新 Atlanta 分類に則った検討ではないため、現時点で定義される仮性嚢胞、WON、ひいては慢性仮性嚢胞も一括りにされていることは考慮しなくてはならないが、これらの病変の自然史を理解することは治療適応とタイミングを推し測る点で重要である^{11,12)}。1979年に Bradley ら¹³⁾は径が6cmに満たない脾仮性嚢胞であれば発生後6週間以内に40%の確率で自然消退が期待できると報告をしている。また1985年には O'Malley ら¹⁴⁾が径が4cm程度の小さな嚢胞であれば自然消失する可能性が高いが6cmを超えるような嚢胞であれば自然消退はしにくく、さらに嚢胞内出血、感染、破裂などの合併症のリスクが高まると報告した。これらを含めて考えると、症状の有無を問わず大きさが6cm以上であり発生から6週間を経過したものは自然消退が期待できず治療適応と考えてよい。なお、経過観察中に嚢胞の増大を来したり、出血や感染を伴った症例、また、腹痛や消化管通過障害を呈する症例においては前述の大きさや期間に関わらず治療適応となる¹⁰⁾。なお、WONの自然経過において、胃や腸管と交通し自然に縮小・炎症の沈静化が見られる場合がある¹⁵⁾が、このような際にはCT等で経過を追い、炎症反応の再燃等が見られた際に治療を考慮すると良い。

また、上記の WON の前状態である acute necrotic pancreatic/peripancreatic collection であっても、これら液体貯留に感染が合併し、保存的な抗菌薬投与での改善がない場合はドレナージによる感染制御も考慮する(感染がない場合は、むやみに穿刺をすることで逆に貯留液体の感染を引き起こす可能性があるため注意が必要である)。しかし、この時期にはできるだけ保存的治療のみを行い、患者の全身状態が比較的落ち着いているのであればできるだけ待機的に治療を行った方が合併症の発生頻度や死亡率が低いとされている^{16,17)}。なお、慢性膵炎に合併した貯留嚢胞では自然消退はあまり期待できないため¹⁸⁾、有症状例においては積極的に治療を考慮する。

4. EUS 下ドレナージと内視鏡的ネクロセクトミーの位置づけ

これまでに報告された EUS 下ドレナージの治療成績は極めて良好であり、概ね 95%、治癒率も 90% 前後と良好な成績が報告されている^{19,20)}。内視鏡を用いた直視下ドレナージと比べ高い手技成功率 (94~100%) が報告されている^{21,22)}。偶発症発生率は 11% 程度とされている⁶⁾。

内視鏡的ネクロセクトミーに関しては、高い有効性を示す報告も多いものの、高い偶発症発生率が問題とされている。本法の黎明期といえる時期の報告²³⁾では、WON に対する内視鏡的ネクロセクトミーの優位性 (高い治療成功率とドレナージ法と同等の偶発症発生率) が示されていた。また、内視鏡的ネクロセクトミーと外科的ネクロセクトミーの比較対照試験を行った報告²⁴⁾では、内視鏡的ネクロセクトミーを施行した症例においては術後の血清 IL-6 の値が有意に低く、偶発症発生の頻度も有意に低かったとし、内視鏡的ネクロセクトミーの低侵襲性と治療優位性を示唆していた。しかし、内視鏡的ネクロセクトミーに関する報告が多く見られるようになった頃のシステマティックレビュー²⁵⁾では、内視鏡的ネクロセクトミーのみでの改善症例が 76% であったとする一方で、偶発症発生率は 27%、死亡率は 5% であったと報告された。また、別のレビュー²⁶⁾でも、WON に対する内視鏡的ネクロセクトミーの奏効率は 84% と高いものの、偶発症は 24% に発生し、死亡率も 3.4% であったと報告されており、本法は必ずしも安全な治療であるとは言い切れないのが実情である。

このような背景から、最近では step-up approach が推奨されている。すなわち、当初は EUS 下ドレナージにより治療を行い、制御不能な症例に限り内視鏡的ネクロセクトミーを行うものである。2010 年に van Santvoort ら²⁷⁾は、最初から外科的ネクロセクトミーを行った群と、経皮的あるいは内視鏡的ドレナージを先行させ、必要に応じてネクロセクトミーを行った step-up 群との無作為比較試験を行い、死亡率は両群で有意差はなかった (19% vs. 16%) もの、術関連死亡を含めた重症偶発症の発生率は外科的ネクロセクトミーを行った群が 69%、step-up 群が 40% と有意に低

率であり、また、新規の多臓器障害の発生率も step-up 群では 12% と外科的ネクロセクトミーを行った群の 40% に比べ有意に低率であったとしている。また、彼らは WON のうち 6 割程度の症例はネクロセクトミーを行うことなくドレナージのみで治療可能であることも報告している¹⁷⁾。

2014 年に上梓された「膵炎局所合併症 (膵仮性嚢胞、感染性被包化壊死等) に対する診断・治療コンセンサス」⁹⁾でも step-up approach が推奨されており、ドレナージチューブから洗浄を行っても沈静化しない場合に内視鏡的ネクロセクトミーを考慮し、安易な施行は避けるべきであろう。

治療手技と成績

1. EUS 下ドレナージ

1) 治療手技と効果

本法は EUS 下穿刺吸引生検 (EUS-FNA) と経皮的胆道ドレナージ術の手技を応用したものである。まず、目的とする対象病変を描出、病変および穿刺ラインに血流がないことをカラードブラで確認し穿刺ルートを決める。次に穿刺デバイスを内視鏡鉗子口に固定し、対象病変を穿刺する。スタイレットを引き抜いた後にガイドワイヤーを挿入し穿刺針を抜去、その後ダイレーターを挿入し穿刺部位を拡張しドレナージチューブを挿入する (Fig. 3A, B, C)。感染性嚢胞の場合には外瘻法である経鼻チューブを留置して、排液の性状を確認し必要に応じて洗浄も考慮する。これまでの検討では、内瘻法だけでも 90% 以上の治癒率が報告されているが^{19,28)}、嚢胞内感染を来している症例に対しては、嚢胞内洗浄の観点から外瘻法が推奨されている。また、感染性嚢胞の場合には外瘻のみでは制御が困難である可能性が指摘されており²⁹⁾、近年では当初からの外瘻・内瘻併用が良いとされる^{30,31)}。特に WON の場合は、外瘻を利用して内腔を洗浄することも積極的に行われている。

近年では、ドレナージの成績を上げるために様々な工夫がなされている。特に WON は被包化されている内部が多房性になることが多く、一部分だけのドレナージでは十分な治療効果が得られない場合もある。これが内視鏡的ネクロセクトミーの適応となるが、先述のようにネクロセクト

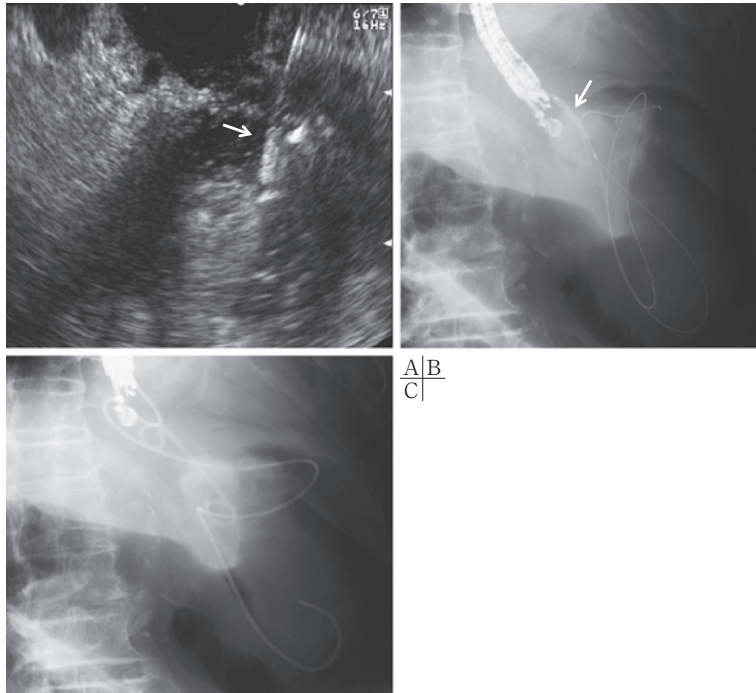


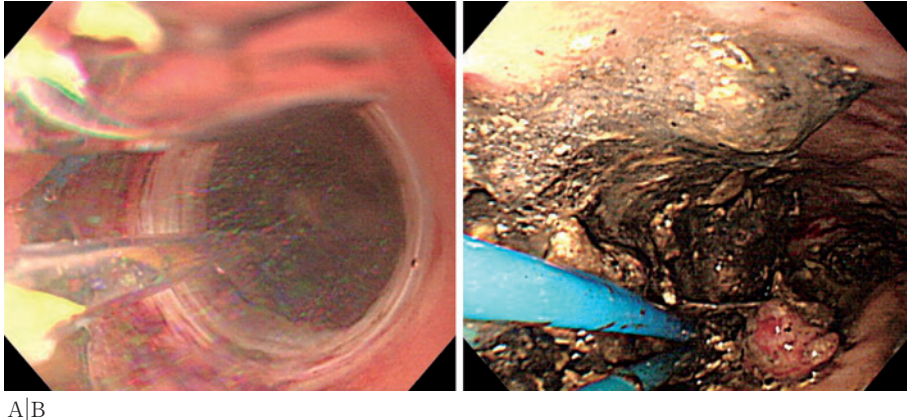
Fig. 3 WONに対するEUS下ドレナージ

A) EUS画像をガイドとしてWONを穿刺している(矢印は穿刺針). B) ガイドワイヤーを挿入後, 穿刺部を径4mmのバルーン(矢印)で拡張している. C) 経鼻ドレナージチューブとプラスチックステントを1本ずつ留置している(single transluminal gateway transcystic multiple drainages).

ミーはそれなりの危険性があることを考慮すると, 可能であればドレナージだけで改善を図りたい. Suzukiら³²⁾は, 胃から近い場所のドレナージだけでは全体の改善が得られなかった多房性のWONに対して, 経胃的に細径内視鏡を挿入し, ドレナージ効果が得られなかった胃から離れた部位のWON内腔に経鼻ドレナージチューブを留置し, 連日500mlほどの生理食塩水で内腔を洗浄し治癒を得た症例を報告している. また, Varadarajuluら³³⁾は多房性を呈するWONに対して, 様々な部位から穿刺ドレナージを図る multiple transluminal gateway technique を報告し, 良好な成績を示した. 一方, いかにか大きなWONと言えども胃や十二指腸と広範な癒着が見られない症例も存在し, このような症例に対しては先述の multiple transluminal gateway technique の施行は困難となる. Mukaiら³⁴⁾はこの点に着目し, single transluminal gateway transcystic multiple drainages

(Fig. 3C)の有用性を報告している. これは, 一つの穿刺腔から数本のステントを多方向(多房性を呈する各腔内)に留置するものであり, multiple transluminal gateway technique 同様に良好な治療効果が示されている.

また, さらに良好なドレナージ効果や瘦孔の早期形成を目指して, プラスチックステントの代わりに大口径のメタリックステントを留置する報告が増えている³⁵⁻⁴⁰⁾. ここに紹介した報告は一般的に使用される胆管用のメタリックステントを用いたものであるが, その成績は概ね良好で, 90%前後の手技成功率および治癒率が示されている. なかでも, Saxenaら⁴⁰⁾は, 症例数は少ないながらも1回のメタリックステント留置のみ(追加のネクロセクトミー等の治療を必要とせず)で高い治癒率と極めて短い入院期間(平均入院期間1日)であったことを報告している. 現時点で最も新しいWalterら⁴¹⁾の報告(61人の患者を対象)では, 手



A|B

Fig. 4 WON に対する内視鏡的ネクロセクトミー

A) EUS 下に形成された瘻孔部分をバルーンで強制拡張している。B) WON 内腔の内視鏡像。多量の壊死物質が観察されている。

技成功率は 98%，臨床症状の消失や対象病変サイズが 2cm 以下になったものは 93% (仮性嚢胞の 95%，WON の 81%)，ステントの留置期間は平均 32 日で 82% の症例で抜去可能であったとしている。しかしながら，9% の患者で比較的大きな偶発症 (腔内感染，穿孔) が発生し，6.5% の患者で外科的手術による追加治療を要している。これらの数値を十分に理解した上で治療にあたらねばならない。

最近では，Itoi ら^{42,43)}，Yamamoto ら⁴⁴⁾，Bapaye ら⁴⁵⁾ はダンベル型で両端がアンカーとなるメタリックステントの有用性を報告している。これは大口径ゆえの高いドレナージ効果に加えて，このステント内腔を介しての内視鏡的ネクロセクトミーを，ステントの逸脱をあまり気にせずに簡便に行うことができる。すなわち，ドレナージ後の患者の状態に応じて，先述の step-up approach を容易に行えることがこの形状のメタリックステントを用いる最大のメリットである。

2) 偶発症

偶発症は 10% 前後との報告も多く，主な内訳としては，出血，嚢胞感染，穿孔，ステント迷入・逸脱などがあげられている⁹⁾。稀な例として胆嚢誤穿刺の報告もある⁴⁶⁾。穿刺時の出血は最も頻度の高い偶発症であるが，その頻度に関しては，通電針の場合の出血の割合は 15.7%，非通電針では

4.6% であったとの報告もある⁴⁷⁾。

2. 内視鏡的ネクロセクトミー

1) 治療手技と効果

基本的な対象病変は WON である。例えば仮性嚢胞に感染が加わっただけであれば，その多くはネクロセクトミーを必要としない。基本的手技は以下の通りである (step-up approach に準拠して記す：Fig. 4A, B)：①直視鏡を用い，EUS 下ドレナージでステントを留置した部位から WON 内腔にガイドワイヤー挿入・留置する，②瘻孔部分を消化管拡張用のバルーン (径 18mm 程度) を用いて強制拡張する，③バルーンを膨らませたまま内視鏡自体を WON 腔内に挿入させる，④バルーンカテーテルを抜いた後，内腔の洗浄および壊死物質の除去を行う。この操作は週に 2 回ほど行い，WON 内腔の縮小・消失を図る。なお，偶発症として致死的な偶発症である空気塞栓が少ないながらも報告されており，術中の送気は CO₂ ガスを用いることが推奨されている^{48,49)}。

ネクロセクトミー施行中の生理食塩水による内腔洗浄や，ネクロセクトミー施行後に留置した経鼻ドレナージチューブを用いた内腔洗浄は広く行われてきた^{50~54)}。一方，Jürgensen ら⁵⁵⁾ は，内視鏡的ネクロセクトミーに灌流・洗浄を加えなくとも十分な治療効果が得られたことを報告しており，洗浄に対する明確なエビデンスは未だ得られてい

ない。しかしながら、洗浄の有用性を示す報告は有用性がないとするものに比べて多数報告されており、洗浄による偶発症の報告がほとんどないことを考えても、積極的に施行して良いと思われる。本邦におけるコンセンサス⁹⁾でも、ネクロセクトミーを行わない日もドレナージチューブから生理食塩水による洗浄・環流を行うことを推奨している。

治療効果としては、概ね良好な報告が多い。日本、ドイツ、米国からの多施設共同研究報告（対象症例は各々 57 例, 93 例, 104 例^{40,41,56)}では、治療成功率は各々 75%, 80%, 91.3% であった。

2) 偶発症

先述の日本・ドイツ・米国における多施設共同研究では、いずれも高い偶発症発生率と死亡率が報告されている（各々、偶発症発生率 33%・死亡率 11%, 偶発症発生率 26%・死亡率 7.5%, 偶発症発生率 14%, 死亡率 6.7%）。本法が非常に有効性の高い治療法であることは確かだが、かなり高い治療関連死亡率である。この事実は重く受け止めなくてはならない。偶発症の内訳としては、穿刺部位からの出血、ショック、脾動脈瘤破裂、壊死腔（後腹膜）穿孔、気腹症、空気塞栓などが挙げられており、最も多いものは出血（バルーン拡張後の瘻孔、ネクロセクトミー中の WON 内腔などから）であった。また、死因としては、出血（脾動脈瘤や胃十二指腸動脈瘤なども含む）、敗血症、空気塞栓、多臓器不全、上腸間膜動脈血栓症などが報告されている。これらの報告からも、先述の step-up approach の重要性が理解できよう。

終わりに

近年、本邦においても膵・膵周囲液体貯留に対する EUS 下治療は広く普及しており、特に WON に対する内視鏡的ネクロセクトミーはその手技のダイナミックさに惹かれる内視鏡医も多い。しかし、症例毎の病態をしっかりと把握した上で最適な治療を選択・施行しなければ、この治療法の有用性を十分に引き出せない。本稿に記した「膵・膵周囲液体貯留の病態および治療適応」を十分に理解した上で治療に臨んで頂ければ幸いである。

文 献

- 1) 乾 和郎, 入澤篤志, 大原弘隆, 他. 厚生労働省難治性膵疾患に関する調査研究班. 膵仮性嚢胞の内視鏡治療ガイドライン 2009. 膵臓 2009; 24: 571-93.
- 2) Baron TH, Thaggard WG, Morgan DE, et al. Endoscopic therapy for organized pancreatic necrosis. *Gastroenterology* 1996; 111: 755-64.
- 3) Baron TH, Morgan DE. Current concepts: Acute necrotizing pancreatitis. *N Engl J Med* 1999; 340: 1412-7.
- 4) Klöppel G. Pseudocysts and other non-neoplastic cyst of the pancreas. *Semin Diagn Pathol* 2000; 17: 7-15.
- 5) Acute Pancreatitis Classification Working Group. Revision of the Atlanta classification of acute pancreatitis. 2008.
- 6) Bollen TL, van Santvoort HC, Besselink MG, et al. The Atlanta classification of acute pancreatitis revisited. *Br J Surg* 2008; 95: 6-21.
- 7) Banks PA, Bollen TL, Dervenis C, et al. Acute Pancreatitis Classification Working Group. Classification of acute pancreatitis—2012: revision of the Atlanta classification and definitions by international consensus. *Gut* 2013; 62: 102-11.
- 8) Miyake H, Harada H, Kunichika K, et al. Clinical course and prognosis of chronic pancreatitis. *Pancreas* 1987; 2: 378-85.
- 9) 厚生労働省科学研究費補助金難治性疾患克服研究事業 難治性膵疾患に関する調査研究班（研究代表者 下瀬川徹）. 膵炎局所合併症（膵仮性嚢胞, 感染性被包化壊死等）に対する診断・治療コンセンサス. 膵臓 2014; 29: 777-818.
- 10) 入澤篤志, 澁川悟朗, 引地拓人, 他. 膵仮性嚢胞/Walled off pancreatic necrosis に対する超音波内視鏡ガイド下治療: ドレナージ, ネクロセクトミー. 日消誌 2013; 110: 575-84.
- 11) Vitas GJ, Sarr MG. Selected management of pancreatic pseudocysts: Operative versus expectant management. *Surgery* 1992; 111: 123-30.
- 12) Yeo CJ, Bastidas JA, Lynch-Nyhan A, et al. The natural history of pancreatic pseudocysts documented by computed tomography. *Surg Gynecol Obstet* 1990; 170: 411-7.
- 13) Bradley EL, Clements JL Jr, Gonzalez AC. The natural history of pancreatic pseudocysts: a unified concept of management. *Am J Surg* 1979; 137: 135-41.
- 14) O'Malley VP, Cannon JP, Postier RG. Pancreatic pseudocysts: cause, therapy, and results. *Am J Surg* 1985; 150: 680-2.
- 15) Imamura H, Irisawa A, Takagi T, et al. Two cases of pancreatic abscess associated with penetration to the gastrointestinal tract during treatment using endoscopic ultrasound-guided drainage. *Fukushima J Med Sci* 2007; 53: 39-49.
- 16) Besselink MG, Verwer TJ, Schoenmaeckers EJ, et al. Timing of surgical intervention in necrotizing pancreatitis. *Arch Surg* 2007; 142: 1194-201.

- 17) van Santvoort HC, Bakker OJ, Bollen TL, et al. A conservative and minimally invasive approach to necrotizing pancreatitis improves outcome. *Gastroenterology* 2011; 141: 1254-63.
- 18) Munn JS, Aranha GV, Greenlee HB, et al. Simultaneous treatment of chronic pancreatitis and pancreatic pseudocyst. *Arch Surg* 1987; 122: 662-7.
- 19) Will U, Wanzar C, Gerlach R, Meyer F. Interventional ultrasound-guided procedures in pancreatic pseudocysts, abscesses and infected necroses - treatment algorithm in a large single-center study. *Ultraschall Med* 2011; 32: 176-83.
- 20) Seewald S, Ang TL, Kida M, et al. EUS 2008 Working Group document: evaluation of EUS-guided drainage of pancreatic-fluid collections (with video). *Gastrointest Endosc* 2009; 69 (2 Suppl): S13-21.
- 21) Varadarajulu S, Christein JD, Tamhane A, et al. Prospective randomized trial comparing EUS and EGD for transmural drainage of pancreatic pseudocysts (with videos). *Gastrointest Endosc* 2008; 68: 1102-11.
- 22) Park DH, Lee SS, Moon SH, et al. Endoscopic ultrasound-guided versus conventional transmural drainage for pancreatic pseudocysts: a prospective randomized trial. *Endoscopy* 2009; 41: 842-8.
- 23) Gardner TB, Chahal P, Papachristou GI, et al. A comparison of direct endoscopic necrosectomy with transmural endoscopic drainage for the treatment of walled-off pancreatic necrosis. *Gastrointest Endosc* 2009; 69: 1085-94.
- 24) Bakker OJ, van Santvoort HC, van Brunschot S, et al. Endoscopic transgastric vs surgical necrosectomy for infected necrotizing pancreatitis: a randomized trial. *JAMA* 2012; 307: 1053-61.
- 25) Haghshenas-kashani A, Laurence JM, Kwan V, et al. Endoscopic necrosectomy of pancreatic necrosis: a systematic review. *Surg Endosc* 2011; 25: 3724-30.
- 26) Fogel EL. Endoscopic pancreatic necrosectomy. *J Gastrointest Surg* 2011; 15: 1098-100.
- 27) van Santvoort HC, Besselink MG, Bakker OJ, et al. A step-up approach or open necrosectomy for necrotizing pancreatitis. *N Engl J Med* 2010; 362: 1491-502.
- 28) Giovannini M. What is the best endoscopic treatment for pancreatic pseudocysts? *Gastrointest Endosc* 2007; 65: 620-3.
- 29) Yasuda I, Iwata K, Mukai T, et al. EUS-guided pancreatic pseudocyst drainage. *Dig Endosc* 2009; 21 (Suppl 1): S82-6.
- 30) Itoi T, Itokawa F, Tsuchiya T, et al. EUS-guided pancreatic pseudocyst drainage: simultaneous placement of stents and nasocystic catheter using double-guidewire technique. *Dig Endosc* 2009; 21 (Suppl 1): S53-6.
- 31) Siddiqui AA, Dewitt JM, Strongin A, et al. Outcomes of EUS-guided drainage of debris-containing pancreatic pseudocysts by using combined endoprosthesis and a nasocystic drain. *Gastrointest Endosc* 2013; 78: 589-95.
- 32) Suzuki R, Irisawa A, Bhutani MS, et al. Ultrathin endoscope-guided transgastric nasocystic irrigation tube placement to manage paracolic gutter extension of pancreatic necrosis. *Gastrointest Endosc* 2012; 76: 457-9.
- 33) Varadarajulu S, Phadnis MA, Christein JD, Wilcox CM. Multiple transluminal gateway technique for EUS-guided drainage of symptomatic walled-off pancreatic necrosis. *Gastrointest Endosc* 2011; 74: 74-80.
- 34) Mukai S, Itoi T, Sofuni A, et al. Novel single transluminal gateway transcystic multiple drainages after EUS-guided drainage for complicated multilocular walled-off necrosis (with videos). *Gastrointest Endosc* 2014; 79: 531-5.
- 35) Talreja JP, Shami VM, Ku J, et al. Transenteric drainage of pancreatic-fluid collections with fully covered self-expanding metallic stents (with video). *Gastrointest Endosc* 2008; 68: 1199-203.
- 36) Penn DE, Draganov PV, Wagh MS, et al. Prospective evaluation of the use of fully covered self-expanding metal stents for EUS-guided transmural drainage of pancreatic pseudocysts. *Gastrointest Endosc* 2012; 76: 679-84.
- 37) Fabbri C, Luigiano C, Cennamo V, et al. Endoscopic ultrasound-guided transmural drainage of infected pancreatic fluid collections with placement of covered self-expanding metal stents: a case series. *Endoscopy* 2012; 44: 429-33.
- 38) Weilert F, Binmoeller KF, Shah JN, et al. Endoscopic ultrasound-guided drainage of pancreatic fluid collections with indeterminate adherence using temporary covered metal stents. *Endoscopy* 2012; 44: 780-3.
- 39) Shah RJ, Shah JN, Waxman I, et al. Safety and Efficacy of Endoscopic Ultrasound-Guided Drainage of Pancreatic Fluid Collections With Lumen-Apposing Covered Self-Expanding Metal Stents. *Clin Gastroenterol Hepatol* 2014; S1542-3565 (14): 01396-2 [Epub ahead of print].
- 40) Saxena P, Singh VK, Messallam A, et al. Resolution of walled-off pancreatic necrosis by EUS-guided drainage when using a fully covered through-the-scope self-expandable metal stent in a single procedure (with video). *Gastrointest Endosc* 2014; 80: 319-24.
- 41) Walter D, Will U, Sanchez-Yague A, et al. A novel lumen-apposing metal stent for endoscopic ultrasound-guided drainage of pancreatic fluid collections: a prospective cohort study. *Endoscopy* 2015; 47: 63-7.
- 42) Itoi T, Binmoeller KF, Shah J, et al. Clinical evaluation of a novel lumen-apposing metal stent for endosonography-guided pancreatic pseudocyst and gallbladder drainage (with videos). *Gastrointest Endosc* 2012; 75: 870-6.
- 43) Itoi T, Reddy DN, Yasuda I. New fully-covered self-

- expandable metal stent for EUS-guided intervention in infectious walled-off pancreatic necrosis (with video). *J Hepatobiliary Pancreat Sci* 2013; 20: 403-6.
- 44) Yamamoto N, Isayama H, Kawakami H, et al. Preliminary report on a new, fully covered, metal stent designed for the treatment of pancreatic fluid collections. *Gastrointest Endosc* 2013; 77: 809-14.
 - 45) Bapaye A, Itoi T, Kongkam P, et al. New fully covered large-bore wide-flare removable metal stent for drainage of pancreatic fluid collections: Results of a multicenter study. *Dig Endosc* 2014 Dec 24 [Epub ahead of print].
 - 46) Hikichi T, Irisawa A, Takagi T, et al. A case of transgastric gallbladder puncture as a complication during endoscopic ultrasound-guided drainage of a pancreatic pseudocyst. *Fukushima J Med Sci* 2007; 53: 11-8.
 - 47) Monkemuller KE, Baron TH, Morgan DE. Transmural drainage of pancreatic fluid collections without electrocautery using the Seldinger technique. *Gastrointest Endosc* 1998; 48: 195-200.
 - 48) Yasuda I, Nakashima M, Iwai T, et al. Japanese multicenter experience of endoscopic necrosectomy for infected walled-off pancreatic necrosis: The JENIPaN study. *Endoscopy* 2013; 45: 627-34.
 - 49) Seifert H, Biermer M, Schmitt W, et al. Transluminal endoscopic necrosectomy after acute pancreatitis: a multicenter study with long-term follow-up (the GEPARD Study). *Gut* 2009; 58: 1260-6.
 - 50) Seewald S, Groth S, Omar S, et al. Aggressive endoscopic therapy for pancreatic necrosis and pancreatic abscess: a new safe and effective treatment algorithm (videos). *Gastrointest Endosc* 2005; 62: 92-100.
 - 51) Charnley RM, Lochan R, Gray H, et al. Endoscopic necrosectomy as primary therapy in the management of infected pancreatic necrosis. *Endoscopy* 2006; 38: 925-8.
 - 52) Escourrou J, Shehab H, Buscail L, et al. Peroral transgastric/transduodenal necrosectomy: success in the treatment of infected pancreatic necrosis. *Ann Surg* 2008; 248: 1074-80.
 - 53) Coelho D, Ardengh JC, Eulalio JM, et al. Management of infected and sterile pancreatic necrosis by programmed endoscopic necrosectomy. *Dig Dis* 2008; 26: 64-9.
 - 54) Raczynski S, Teich N, Borte G, et al. Percutaneous transgastric irrigation drainage in combination with endoscopic necrosectomy in necrotizing pancreatitis (with videos). *Gastrointest Endosc* 2006; 64: 420-4.
 - 55) Jürgensen C, Naser F, Boese-Landgraf J, et al. Endoscopic ultrasound-guided endoscopic necrosectomy of the pancreas: is irrigation necessary? *Surg Endosc* 2012; 26: 1359-63.
 - 56) Gardner TB, Coelho-Prabhu N, Gordon SR, et al. Direct endoscopic necrosectomy for the treatment of walled-off pancreatic necrosis: results from a multicenter U.S. series. *Gastrointest Endosc* 2011; 73: 718-26.

New insight of EUS-guided transluminal drainage for pancreatic and peripancreatic fluid collections

Atsushi IRISAWA, Goro SHIBUKAWA, Koki HOSHI, Akane YAMABE,
Mariko FUJISAWA, Ryo IGARASHI, Yoko OSHIMA, and Koh IMBE*

Key words: Endoscopic ultrasound, EUS-guided drainage, Endoscopic necrosectomy, Pancreatic pseudocyst, Walled-off necrosis

In the revised Atlanta classification, pancreatic and peripancreatic fluid collections (PFCs) were divided into 2 categories, pancreatic pseudocyst and walled-off necrosis. Furthermore, chronic pseudocysts occur due to chronic pancreatitis. Recently, endoscopic ultrasound-guided transluminal drainage for PFCs has been increasingly used as a minimally invasive alternative to surgical or percutaneous drainage, and has become the standard of care and a safe procedure for nonsurgical PFC treatment. Conventional drainage using plastic stents has its limitations, therefore, deployment of a wide-bore covered self-expandable metallic stent for drainage has recently been developed. In addition, for intractable cases refractory to EUS-guided drainage, endoscopic necrosectomy is performed as advanced treatment. In order to perform safe and effective treatments, it is necessary to understand the pathological condition of the patient, indication and techniques of each procedure.

* Department of Gastroenterology, Fukushima Medical University Aizu Medical Center (Fukushima)