

## 〔特集〕急性膵炎の診断と治療：新しい動向

## 感染を合併した WON の治療：内視鏡的アプローチ

向井俊太郎 糸井 隆夫<sup>1)</sup> 安田 一朗<sup>2)</sup>  
佐田 尚宏<sup>3)</sup> 森安 史典<sup>1)</sup>

**要 旨**：急性膵炎後の pancreatic pseudocyst (PPC)/walled-off necrosis (WON) は代表的な晚期合併症であり、感染等の有症状例はドレナージが必要となる。EUS ガイド下ドレナージによる経消化管内視鏡治療が普及し PPC に対して良好な治療成績が得られている。しかし、壊死組織を含む WON に関しては内視鏡的ネクロセクトミーを含めた侵襲的追加治療が必要となる症例も多い。専用の大口径金属ステントを用いる方法や追加内視鏡ドレナージテクニック、経皮的アプローチを追加する hybrid approach 法が報告され、その進歩は著しく、ほとんどの WON に関しては内視鏡治療で治癒可能となってきた。しかし内視鏡治療に固執することなく、外科手術も考慮する広い視野で WON を治療していく姿勢が必要である。

索引用語：Walled-off necrosis EUSガイド下ドレナージ 内視鏡的ネクロセクトミー  
Step-up approach Hybrid approach

## はじめに

急性膵炎後の嚢胞様病変は代表的な晚期合併症の1つである。本邦ではこれまでその嚢胞様病変に対して、内容が液体成分のみの場合には「膵仮性嚢胞」、そして膵仮性嚢胞に感染を来した場合には「膵膿瘍」、などの用語が多く用いられてきた。世界的にはこの膵炎後局所合併症は1992年に提唱された Atlanta 分類<sup>1)</sup>に基づき定義されていたが、その後の臨床的知見で、液体成分の感染の有無によって治療の必要性も含めた治療方針が異なること、さらには単なる液体成分のみの仮性嚢胞とは異なり液状化した壊死組織を含む被包された (Walled-off) 壊死膵組織あるいは膵周囲壊死組織 (necrosis) の有無により治療効果に差があることが明らかとなった<sup>2,3)</sup>。この被包された液状化壊死膵組織あるいは膵周囲組織を Walled-off necrosis (WON) と呼び、これを新しい概念として提唱し、

2007年に Atlanta 分類が改訂<sup>4)</sup>され、国際コンセンサスが得られた最終版が2013年1月に Gut 誌上に発表された<sup>5)</sup>。

改訂 Atlanta 分類では、膵炎後局所合併症の形成過程や時期、病変の部位、感染徴候の有無などが考慮され、急性膵炎が間質性浮腫性膵炎 (Interstitial edematous pancreatitis) と壊死性膵炎 (Necrotizing pancreatitis) に分けられ、間質性浮腫性膵炎に基づく急性膵周囲液体貯留 (Acute peripancreatic fluid collection : APFC)、それが器質化した膵仮性嚢胞 (Pancreatic pseudocyst : PPC)、そして壊死性膵炎に基づく急性液状化壊死 (Acute necrotic collection : ANC)、それが器質化された被包化壊死 (Walled-off necrosis : WON) の大きな4つのカテゴリーに分類されている。

この急性膵炎後局所合併症は感染の併発など症候性のは治療が必要となり、壊死組織を多く含み感染を伴った WON は抗生剤などの保存的治療のみでは感染のコントロールが不能で菌血症から他臓器不全に至るため、侵襲的なドレナージが必要となる。現在、PPC/WON に対する EUS ガイ

<sup>1)</sup> 東京医科大学消化器内科

<sup>2)</sup> 岐阜大学第一内科

<sup>3)</sup> 自治医科大学消化器・一般外科

下下の経消化管的なドレナージは本邦でも低侵襲な治療法として普及している<sup>6-14)</sup>。

本稿では改訂 Atlanta 分類に基づいた PPC/WON に対する内視鏡治療の進歩について述べる。

### PPC/WON の治療適応

無症状の PPC に関しては経過観察可能と考えられる。浮腫性膵炎後の APFC の合併頻度は約 40%，その後に PPC を形成する頻度は約 10% と報告され<sup>2)</sup>，さらに径が 6cm に満たない PPC は、6 週間程で自然消失する可能性が高い<sup>15)</sup>と報告されており、治療適応となる急性膵炎後の PPC は稀である。しかし、いわゆる“6・6ルール”の径 6 cm 以上で発症後 6 週間経過した PPC については自然消失しづらくなり、無症状であっても経過中に感染、出血、腹腔内破裂等の危険性があり内視鏡治療をはじめとしたなんらかのドレナージが必要とされる場合が多い<sup>16)</sup>と報告されている。また大きさや時期に関係なく、有症状例や感染に伴う発熱などの症状を呈する場合、PPC に伴い胆管狭窄、消化管狭窄を伴うものに関しては治療適応と考えられている<sup>14)</sup>(Fig. 1)。

WON の治療適応に関してはさらにコンセンサスは得られていないが、実際の臨床経験からは大きな WON で大量の壊死組織があってもドレナージすら必要ない症例もあり、PPC 同様に感染など症候性のものを治療適応と考え、無症候性のものは経過観察可能と考える。しかし壊死組織を多く含む WON は自然消退しづらく感染を伴いやすいため PPC よりも治療対象となることは多い。

急性膵炎後 4 週を満たない APFC/ANC の段階では壊死組織が十分に液状化していない、周囲がしっかりと被膜で覆われていないため処置に伴い腹腔内への穿破の危険性があるといったことから待機的にドレナージを行った方がよいとされている<sup>17,18)</sup>が、臨床的には画像上で液状化が進み被包化されていれば、感染を起こしている状態で厳密に 4 週経つまでドレナージを待つ必要はなく、治療の時期を逸さないことも重要と考える。

### PPC/WON に対する EUS ガイド下ドレナージ

PPC/WON に対する内視鏡治療は経乳頭的に膵管を通じて嚢胞内を（または膵管を）ドレナージする方法と、経消化管的に嚢胞を直接穿刺しドレナージをする方法に大別される。治療戦略を立

		<4 weeks after onset of pancreatitis	>4 weeks after onset of pancreatitis
Necrosis (-)		APFC	PPC (sterile)
		APFC (infected)	PPC (infected)
Necrosis (+)		ANC (sterile)	WON (sterile)
		ANC (infected)	WON (infected)




	: 経過観察
	: 相対適応 (有症状, 増大傾向, 6cm 以上かつ 6 週間以上経過)
	: 絶対適応 (APFC, ANC は液状化している場合)

Fig. 1 改訂 Atlanta 分類とドレナージ適応

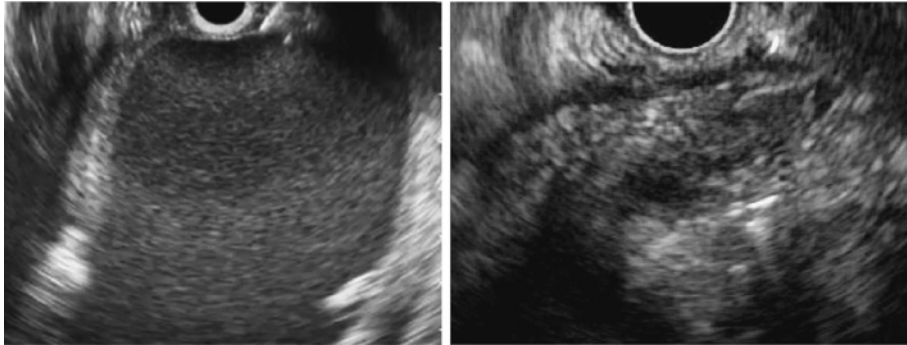
てる上で重要なことは、病態の把握である。特に経消化管の治療を行う際には、急性膵炎の波及により網嚢腔に液体貯留したものか（すなわち胃壁そのものが嚢胞の壁となっている）、急性膵炎に伴う膵管の破綻により生じた嚢胞が網嚢腔外に被包化されたものなのかを（嚢胞壁と胃壁が癒着していなければ穿刺した際に内容液が腹腔内に漏出する可能性がある）判断することが重要である。WONの大部分は前者であるため、経消化管治療を比較的安全に行うことができるが、巨大なWONの場合には穿刺ポイントが必ずしも胃壁に裏打ちされていない所もあることに注意する。一方、PPCの場合には後者の場合が多く、いわゆる“穿孔”をおこし内容液が腹腔内に漏出する、あるいは遊離ガス像を認めることもあり、注意が必要である。また、PPCの場合には、前述した通り膵管の破綻が原因になっていることが多く、仮にドレナージを行ったとしても、膵管破綻部位を修復させない限り完治し得ないこともあり、後日経乳頭の膵管インターベンションが必要となる場合がある。

1975年にRogersらにより直視内視鏡下の嚢胞穿刺術が初めて報告されて以来、消化管を介して直視内視鏡下に仮性嚢胞にアプローチする方法が内視鏡治療の主流であった<sup>19)</sup>。その後超音波内視鏡（EUS）の登場、1992年にGrimmらが初めてEUSガイド下ドレナージ法を報告した<sup>20)</sup>。EUSガイド下に消化管と嚢胞壁との間が最も短い穿刺経路を選択できる。またPPC/WONでは門脈・脾静脈の閉塞に伴う門脈圧亢進症を来し、胃周囲の側副血行路が発達している症例もあり、EUSで介入血管の有無を確認しながら穿刺できるため直視内視鏡下に穿刺するより安全性が高い。2つのRCTの結果からも内視鏡直視下ドレナージよりもEUSガイド下ドレナージの方が手技成功と偶発症の点で優れているとの結果が報告されている<sup>21,22)</sup>。さらに内視鏡治療手技、処置具の発達に伴い、PPCに対するEUSガイド下ドレナージは世界的に普及し、治療成績においても手技成功率は約95%、臨床奏効率も約90%、偶発症率0~9%程度と非常に有用で安全な治療法であることが報告されている<sup>10,23,24)</sup>。WONに対する内視鏡治療も

PPC同様にEUSガイド下ドレナージ法の有効性が報告されているが、WONは内部に壊死組織を含むため留置する内径の狭いプラスチックステントではドレナージ不十分となることも多い。実際に、感染を伴ったInfectedWONに対するEUSガイド下ドレナージ単独の臨床奏効率40~50%程度と報告されている<sup>25)</sup>。

### PPC/WONに対するEUSガイド下ドレナージ治療手技

まずコンベックス式超音波内視鏡を挿入して病変を描出する。PPCは嚢胞内が液体成分のみのため無エコーな嚢胞病変として認識されるため描出は安易である。一方、WONでは被包化した中に高エコーの壊死組織を認めるが、液状化した部分が少ない場合やWON内に空気を含有する場合には、全てが高エコーとなり周囲の脂肪織や空気を含有する消化管との鑑別は容易でなく、WON自体を明瞭に描出できない場合もある（Fig. 2）。CTでの消化管とWONの位置関係、透視でのスコープの位置などを参考に慎重に観察して病変を同定する。穿刺ルートに介在する血管がないことを確認後に、EUSガイド下に19GFNA穿刺針で嚢胞を穿刺する。吸引して感染した汚い嚢胞内の液体がひけることを確認後、排液は培養検査に提出する。ただし液体成分の少ないWONでは19Gで穿刺しても液体が引けないことがしばしばある。次に、0.035またはstiff typeの0.025インチのガイドワイヤーを嚢胞内に挿入し、引き続きガイドワイヤー越しにERCPカテーテルまたは通電ダイレーターで穿刺部の拡張を行う。その後、4~6mm程度の胆道拡張用バルーンを用いて瘻孔を拡張し、1本から複数本の7Fr両端pig tail型プラスチックステントを留置する。ステントの迷入を予防するために消化管側のpig tailの手前にマジックでしっかりマーカを付けておくことは重要である。ゆっくりステントを嚢胞内に進めながら瘻孔部から距離を取り、内視鏡でマーカを確認してステントを留置する。初回のドレナージ時にはドレナージ効果を確実にするために、5Frもしくは6Frの経鼻ドレナージチューブを留置する内外瘻の方法を基本としている。留置するプラス



a|b

Fig. 2 Walled-off necrosis の超音波内視鏡所見

a) 液体成分が多い WON. 病変の認識は安易. b) 壊死物質の量が多い WON. 病変の全体像が不明瞭.




Fig. 3 通常型コンベックス式 EUS (左, 下段) と直視型コンベックス EUS (右, 上段)

チックステントのサイズは 7Fr がよいのか 10Fr がよいのだろうか, また留置する本数は 1 本で十分なのか複数本入れた方がよいのだろうか. 2013 年に Bang らが行った PPC 117 例の EUS ガイド下ドレナージ治療に対する多変量解析の結果では 7Fr と 10Fr を留置した群, 1 本と複数本留置した群, いずれも治療成績は変わらない, と報告されている<sup>26)</sup>. 我々の経験からも PPC に対しては留置するプラスチックステントは 7Fr 1 本で十分と考えている. しかし, 壊死組織を含む WON, 特に画像上引き続きネクロセクтомーが必要になる可能性が高いと思われる症例に関しては, 初回のドレナージ時に 2 回目の瘻孔拡張を安全に行うためと

ドレナージ効果を得るために 5Fr もしくは 6Fr の経鼻ドレナージチューブ 1 本と 7F 両端 pig tail 型プラスチックステントを 2 本以上留置するのがよい. 嚢胞内に経鼻ドレナージチューブもしくは複数本のプラスチックステントを留置する際にはダブルガイドワイヤーテクニックが有用である<sup>27)</sup>. この方法は, EUS 下に穿刺し嚢胞内にガイドワイヤーを留置後, ステントを留置する前にダブルルーメンカテーテルもしくは 10Fr ソーヘンドラ拡張カテーテルを用いて嚢胞内に 2 本のガイドワイヤーを留置した後にステントを留置していく方法であり, 効率よく手技を行うことができる.

近年, 治療に特化した直視型コンベックス式内視鏡が開発された (Fig. 3). この超音波内視鏡は内視鏡, 穿刺方向, 超音波走査方向がともに前方を向いているため, 従来の前方斜視型コンベックス式超音波内視鏡に比べて穿刺針の力が伝わりやすく, EUS 治療内視鏡手技での有用性が期待されている. EUS ガイド下ドレナージにおいては, 2011 年に報告された多施設前向き試験の結果では, 直視型コンベックスを用いた群, 従来の前方斜視型コンベックスを用いた群で, 治療成績, 手技時間はともに同等であったと報告されている<sup>28)</sup>. また, 穿刺の方法として 19GFNA 針の代わりに通電針を用いた方法もある. 穿刺と同時に周囲を焼灼するため, その後の瘻孔拡張が安易であるが, 穿刺時の出血のリスクが懸念されている. しかし, 通電針, 非通電針のどちらを用いても有意差は認め

Table 1 内視鏡的ネクロセクトミーの多施設検討の結果

	Seifert H <sup>32)</sup> (Gut 2009)	Gardner TB <sup>33)</sup> (GIE 2011)	Yasuda I <sup>34)</sup> (Endoscopy 2013)
症例数	93	104	57
施設数	6 (ドイツ)	6 (米国)	16 (日本)
臨床改善率	75 (81%)	95 (91%)	43 (75%)
偶発症率	24 (26%)	14 (14%)	19 (33%)
	・出血 13	・出血 3	・出血 9
	・穿孔 5	・後腹膜穿孔 3	・穿孔 3
	・瘻孔形成 2	・腹膜炎 3	・空気塞栓 1
	・空気塞栓 2	・感染 4	・脾動脈瘤破裂 1
	・その他 2	・空気塞栓 1	・マロリーワイス症候群 1
			・イレウス 1
			・心肺停止 (原因不明) 1
死亡率	7 (7.5%)	2 (1.9%)	6 (11%)
	・出血 1	・空気塞栓 1	・多臓器不全 2
	・敗血症 4	・出血 1	・空気塞栓 1
	・空気塞栓 1		・脾動脈瘤破裂 1
	・多臓器不全 1		・出血 1
			・心肺停止 (原因不明) 1

られないと報告されている<sup>29)</sup>。治療に用いる超音波内視鏡、穿刺針に関しては術者の手技を行いやすい方法でよいと考える。

治療後、再発予防のために内瘻ステントは抜去しない方がよいと考える。内瘻ステントを抜去した群と抜去しなかった群を平均14ヶ月間フォローして再発率を比較したRCTの結果では、抜去した群の再発率は36% (5/14) で抜去しなかった群は0% (0/13) であり、ステントを長期留置することによるトラブルは認められていない<sup>30)</sup>。

#### WON に対する内視鏡的ネクロセクトミー

先に述べた通り、壊死組織を多く含む WON に関しては上記のEUSガイド下ドレナージ単独ではドレナージ不良となり感染のコントロールに難渋することが多い。そのような症例に対しては従来、開腹による壊死物質除去手術(ネクロセクトミー)を行っていた。しかし感染に伴う全身状態の悪い状態での手術はリスクが高く、偶発症率55%、死亡率14%と非常に高いものである<sup>31)</sup>。そこで開腹手術に比べて低侵襲治療として開発されたのが内視鏡的ネクロセクトミーであり、2000年にSeifertによりはじめて報告された<sup>25)</sup>。その後、この手技は多くの施設から報告されるように

なり、最近ではドイツ、米国、日本の三ヶ国から多施設多症例の検討が報告されている<sup>32-34)</sup> (Table 1)。その結果では治療成功率は75~91%、合併症の発生率は26%~33%、死亡率は5.8%~11%であり、EUSガイド下ドレナージ単独よりも良好な治療成績であり、開腹でのネクロセクトミーより安全性の高い治療法であることが示唆された。2010年にオランダから経皮的もしくは内視鏡的ドレナージを先行させ、必要に応じて後腹膜アプローチによるネクロセクトミーを追加するというstep-up approach群と最初から開腹ネクロセクトミーを行う群それぞれ約45例ずつを比較したRCTが報告され、死亡率は有意差を認めないものの新たな多臓器不全の発生率はstep-up approach群の方が有意に低率であり、35%の症例はドレナージのみで治療可能であり低侵襲に治療が行えるという結果であった<sup>35)</sup>。治療後の経過としても新規糖尿病発生率、消化剤の内服率がStep-up approach群の方が有意に少なかったと述べられている。またドイツから2012年に発表された内視鏡的ネクロセクトミーと外科的ネクロセクトミーの初めてのRCT (PENGUIN trial) の結果では、両群10例ずつと症例数はかなり少ないが、偶発症や術後合併症などは内視鏡的ネクロセ

クトミー群で有意に少なく、新たな臓器不全の出現や瘻液瘻の発症も内視鏡的ネクロセクトミー群で有意に少ないという結果であった<sup>36)</sup>。こうした研究結果より、感染性の WON の治療戦略として低侵襲な内視鏡的ドレナージを行い、必要があれば内視鏡的ネクロセクトミーを追加する方法がコンセンサスを得つつある。また消化管から離れた骨盤腔の方まで病変が及ぶ場合には経皮的アプローチを追加する hybrid approach を早期の段階から考慮する必要がある<sup>37)</sup>。

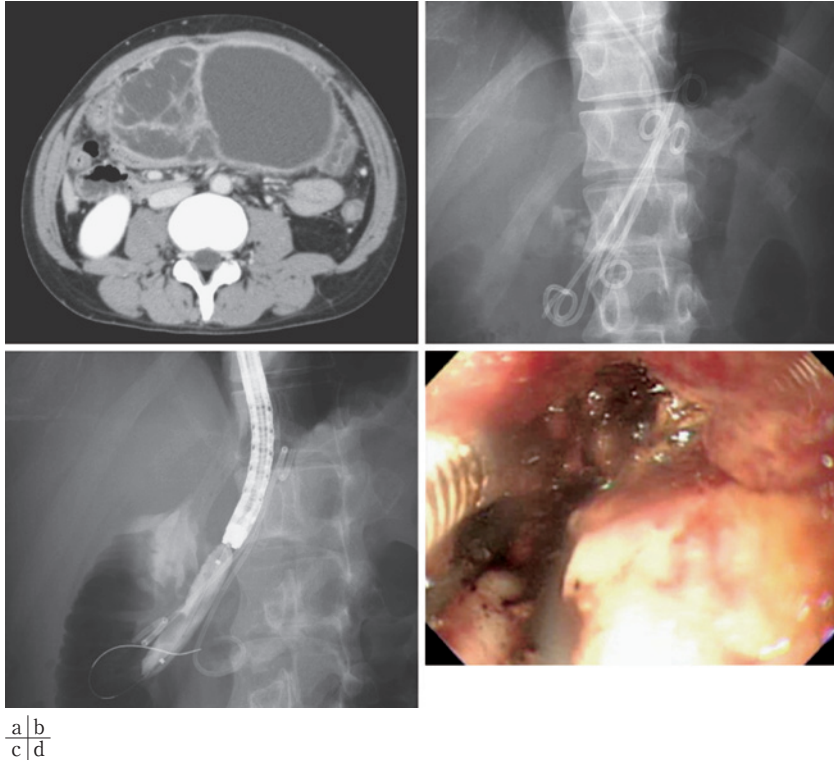
### WON に対する内視鏡的ネクロセクトミーの手技

内視鏡的ネクロセクトミーを行うタイミングとしてはドレナージ後数日あけて行うのが望ましいと考える。その理由として、①胃壁と嚢胞壁の癒着が十分でなかった場合、ドレナージ後そのままネクロセクトミーを行おうとするとスコープが腹腔内に迷入して穿孔するリスクが高くなる、②ドレナージのみで臨床所見が改善する場合は、合併症率が決して低いとは言えないネクロセクトミーを行う必要はない、③内視鏡的ネクロセクトミーの最も多い合併症は出血であり、その1つの原因が瘻孔部のバルーン拡張に伴う出血であり、二期的に拡張する方が出血のリスクを下げる、といったことが挙げられる。我々の行っている方法としては、通常の上部消化管用直視スコープを用いて、ERCP カテーテルで瘻孔部よりガイドワイヤーを WON 内に留置、18mm から 20mm の消化管拡張バルーンで瘻孔を拡張して、バルーンをデフレートしながらゆっくりとスコープを WON 内に進める。内部を生理食塩水でよく洗浄し、良好な視野が得られるようになってからスネアや鉗子を用いて壊死組織を少しずつ取り除いていく (Fig. 4)。大腸ポリペクトミー用の 10mm スネアを用いると無理ない程度に大きく壊死組織を除去することができ効率がよいため好んで使用している。血管損傷や穿孔に注意しながら除去をすすめ、適宜しっかり洗浄してピンク色をした肉芽が確認できればその場所は十分である。医療経済面からもステントは抜去せずに留置したままネクロセクトミーを行うようにしているが、留置ステントがネクロセクトミーを行うのに邪魔であれば必要に応じて抜

去している。またネクロセクトミーを行う際に重要なことは偶発症としての空気塞栓を予防するために送気にはかならず CO<sub>2</sub> を用いることである。もちろん CO<sub>2</sub> を用いても過度の送気は嚢胞穿破の原因ともなるため禁物である。1 回の手技時間はおおよそ 1 時間以内を目安に週 2 回の頻度で行うようにしている。ネクロセクトミーのエンドポイントに関しては、完全な壊死組織の除去と良好な肉芽組織の露出が望ましいとされているが、発熱や炎症反応が落ち着いてきた段階でステント留置のみで終了してよいと考えている。むしろネクロセクトミーを行っても感染のコントロールに難渋する場合は別の腔でドレナージ不良となっている可能性が高く、後述する追加ドレナージを検討すべきでネクロセクトミーの回数を無理に重ねることは合併症発生の観点からも避けるべきである。


### 大口径メタルステントを用いた EUS ガイド下ドレナージと内視鏡的ネクロセクトミー

近年、PFC のドレナージに良好なドレナージ効果や瘻孔の早期形成を目的にプラスチックステントの替わりに大口径メタルステントを留置する報告が散見されている<sup>38~41)</sup>。その報告の多くは、通常の胆管用フルカバードメタルステントを用いたものである。PPC、WON の明確な区別がなされていないものもあり評価は難しいが、手技成功率は 94%~100%、臨床改善率は 78%~95% と良好である。ドレナージの際に複数本のプラスチックステントを留置するより簡便であり、大口径のためドレナージ効果は高いと考えられるが、逸脱迷入予防のためにある程度長めのステントを留置する必要がある。理想的には WON に対してステントを留置したまま内視鏡的ネクロセクトミーを行いたいところであるが、留置するステント長が長く、スコープ操作により迷入等の可能性があり、結局内視鏡的ネクロセクトミー前に抜去してから手技を行う必要があった。また治療により嚢胞径縮小とともにステントの逸脱、嚢胞壁にステントの端があたり嚢胞内出血も懸念され、プラスチックステントに比べてかなり高額にもかかわらずメリットは少ない。



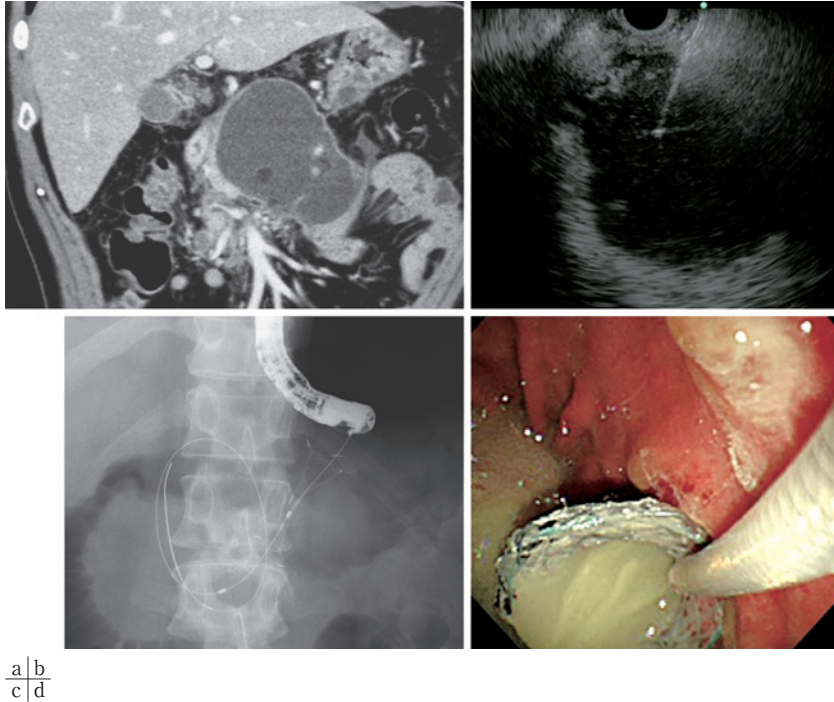
**Fig. 4** 内視鏡的ネクロセクトミー

a) 脾周囲に被包化された多房性の walled-off necrosis を認めた。b) EUS ガイド下に穿刺後, 7Fr pig tail 型プラスチックステント 3 本と経鼻ドレーナージチューブを留置してドレーナージ施行した。c) 後日ラージバルーンで瘻孔を拡張後, バルーンをデフレートしながら嚢胞内へ直視型内視鏡スコープを挿入した。d) 嚢胞内の壊死組織をスネア・鉗子で除去しネクロセクトミーを行った。



**Fig. 5** EUS ガイド下ドレーナージ専用フルカバードメタルステント  
Taewoong 社の Niti-S (ステント内径 16mm, ステント長 30mm)

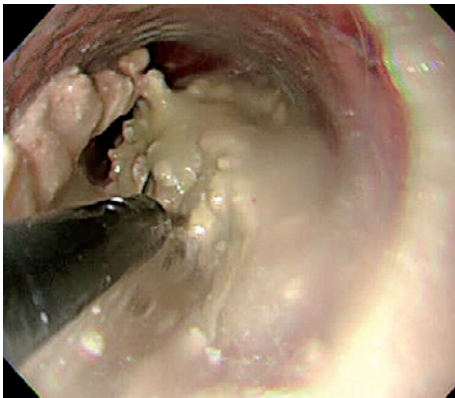
そこで近年, 両端がアンカーになった嚢胞ドレーナージ専用のメタルステント (Fig.5) が開発され, 一旦留置すれば何回でも通常のスコープの出し入れが可能でネクロセクトミーが容易にできるようになっており, 臨床研究の段階ではあるが治療に用いられている<sup>42~44)</sup>。現在, ステントの種類は Xluma 社の AXIOS (ステント内径 10mm or 15mm, ステント長 10mm), Taewoong 社の Niti-S (ステント内径 16mm, ステント長 30mm), MI Tech 社の HANARO (ステント内径 12mm, ステント長 40mm) の 3 種類で, いずれも編み込み型のフルカバードメタルステントである。留置する方法は, 6mm の胆管用拡張バルーンで瘻孔部を拡張するところまではプラスチックステントの時と同様である。その後ガイドワイヤーガイド下にシー



a|b  
c|d

**Fig. 6** 大口径メタルステントを用いた WON の治療

- a) 胆石性重症急性膵炎後に walled-off necrosis を合併した。感染を併発し発熱、腹痛の症状を認め来院した。b) コンベックス式 EUS にて WON を描出し、19G で穿刺した。c) 瘻孔を通電ダイレーター、バルーンで拡張後に専用の大口径メタルステントを留置した。d) ステント展開後、感染した膿汁が大量に排出された。



**Fig. 7** 大口径メタルステントからの内視鏡的ネクロセクトミー

後日、メタルステント内から直視内視鏡を挿入して内視鏡的ネクロセクトミーを施行した。スネアを用いて慎重に壊死組織を除去していった。

スを嚢胞内に進め、ステントの嚢胞側を展開する。超音波内視鏡画面でステントが展開されたことが確認できる。ゆっくりステントを引いてステントの嚢胞内腔側の位置を合わせたところで今度は超音波内視鏡スコープをゆっくり引きながら内視鏡画面で瘻孔部を確認し、マーカーが消化管側に出ていることを確認してから消化管側のステントを展開する。ステント留置後は一気に嚢胞内の液体が排出され、大口径ステントのドレナージ効果の高さを実感することができる (Fig. 6)。後日、内視鏡的ネクロセクトミーを行う際には、ステントの中から嚢胞内に通常の上消化管内視鏡を何度も出し入れが可能であり、アンカー部分あるいはフレア部分がしっかり固定されているため処置に伴いステントが逸脱する心配はない (Fig. 7)。バルーン拡張も基本的には必要ないため処置時間が短縮でき、バルーン拡張に伴う出血のリスクも軽

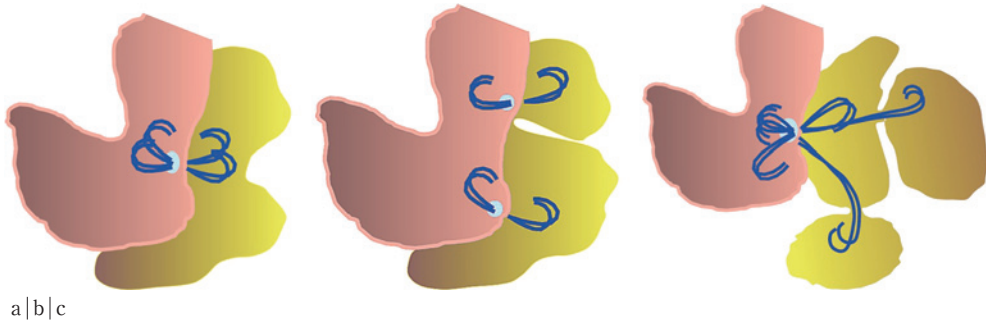


Fig. 8 追加内視鏡ドレナージテクニックのシェーマ (文献 46 から引用)

a) 通常の EUS ガイド下ドレナージ. b) MTGT (multiple transluminal gateway technique). c) SGTMD (single transluminal gateway transcystic multiple drainages).

減される。ネクロセクトミーを効率良く行うことができるので早期治療が可能であり合併症発生の減少に寄与する可能性もある。留置したメタルステントは治療終了後約 1 ヶ月後にスネアでステントを抜去し、スペースがあれば再発予防のために 7Fr 両端 pig tail のプラスチックステントを留置している。我々の経験上、この専用のメタルステントを用いることでの大きなトラブルは経験しておらず安全性は問題ないと考えるが、実際の治療成績に関して従来のプラスチックステントを用いた方法と比べてどうかという点に関しては今後の検討課題である。金属ステントはプラスチックステントよりは高額な処置具であり、コスト分析も含めた RCT が必要である。

#### 難治性 WON に対する追加内視鏡ドレナージテクニック

内視鏡的ネクロセクトミーの開発に伴い WON の内視鏡治療による臨床改善率は 80% を超えるまでに改善されてきた。しかし逆に言うとまだ約 20% の症例に関しては内視鏡治療単独では治療困難であり経皮ドレナージの追加や最終的には開腹手術が必要となっている。WON は被包化されていても単純に球形の形態を呈する症例は稀であり、複雑な形態を呈し、多房性となっていることが多い。元は単房性で、経過中に多房性に分かれてくるため基本的にはそれぞれの腔は交通を有している。しかしその交通が細い場合、main cavity のドレナージだけでは sub-cavity はドレナージ

不良となり、main cavity のネクロセクトミーを進めても感染のコントロールに難渋する。経験的に Sub-cavity が小さい場合は main cavity のドレナージのみで抗生剤治療を継続していれば sub-cavity は縮小してくるが、ある程度の大きさの sub-cavity はやはり侵襲的なドレナージを要する。経皮ドレナージは治療後の皮膚瘻形成、ADL の低下、入院の長期化といった問題もあり、可能なら内視鏡治療単独で治療を行いたい。そこで近年、MTGT (multiple transluminal gateway technique) と SGTMD (single transluminal gateway transcystic multiple drainages) という内視鏡追加ドレナージテクニックが報告された<sup>45,46)</sup> (Fig. 8)。MTGT は 2011 年に Varadarajulu らによって報告された方法で、大きな多房性の WON に対して複数 (基本的には 2 つ) の別々の場所から EUS ガイド下ドレナージを行い、瘻孔を複数形成してドレナージ。必要があればその複数の瘻孔から内視鏡的ネクロセクトミーを行う方法である。この MTGT と従来の main cavity 単独のドレナージを比べるとドレナージ単独の治療成績は MTGT の方が有意に良好であったと報告されている (91.7% vs 52.1%,  $p=0.018$ )。また近年の報告では WON に対する内視鏡的ネクロセクトミーを含めた追加処置は平均 6 回程度必要とされている<sup>32)</sup>が、MTGT を用いて追加でネクロセクトミーを行っても平均 1.5 回で治療可能であったと述べられている。彼らは 12cm を超えるような大きな多房性 WON に対しては早期に MTGT を用いる

ことを推奨している<sup>26)</sup>。しかし、この方法は sub-cavity が消化管から近く安全に穿刺できる場合のみ有効な方法である。そこで sub-cavity が脾門部のあたりなど消化管から離れた場所に存在する場合に有用な方法として SGTMD という方法を 2013 年に我々が報告した。先に述べた通り、main cavity と sub-cavity は基本的に細い交通を有していることがほとんどである。したがって main cavity 内から ERCP カテーテルと soft type のガイドワイヤーを用いてその交通を探る。Sub-cavity 内にガイドワイヤーを挿入することができればその交通を通して sub-cavity 内に 7Fr 両端 pig tail 型プラスチックステントもしくは経鼻ドレナージチューブを留置して sub-cavity のドレナージを行う方法である。この MTGT と SGTMD の方法を用いることでさらなる WON の内視鏡治療単独の治療成績向上が期待できると考える。

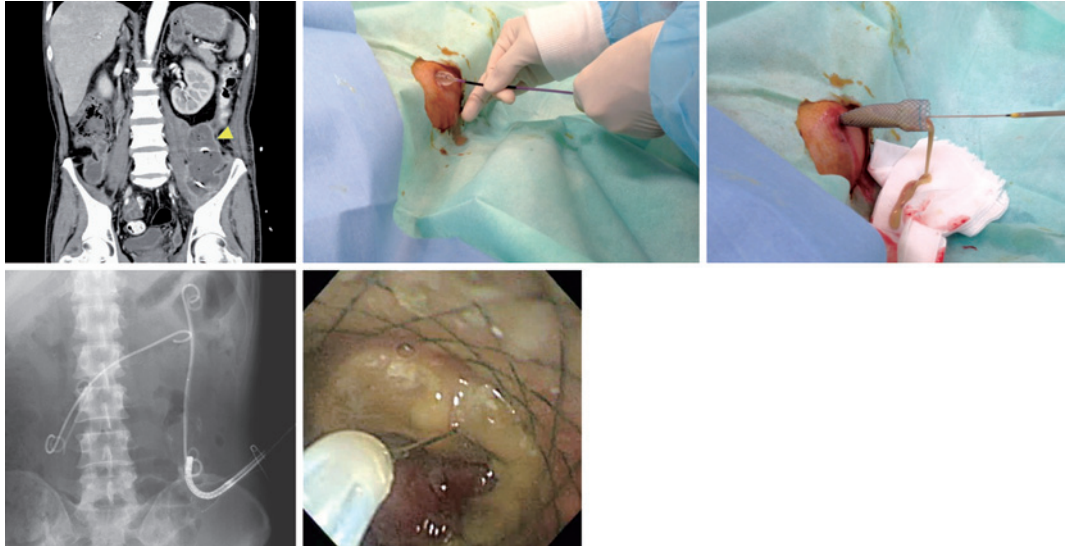
#### Hybrid approach (経皮アプローチによる内視鏡的ネクロセクトミー)

しばしば後腹膜腔から左右の骨盤まで広がる巨大な WON の症例を経験する。骨盤はスペースのある場所であり、液状化した WON が骨盤まで広がると骨盤腔内に大きな sub-cavity を形成しやすい。隣周囲から骨盤腔内の cavity まで交通を有するため先述した STGMD の方法を用いて骨盤腔に長いプラスチックステントと経鼻チューブを留置して経消化管的にドレナージを行うことは可能である。しかし、5cm 以上の大きな cub-cavity を形成している場合は壊死組織の多さからドレナージ不良となり、ネクロセクトミーを行わなければ感染のコントロールが付かない。そのような場合、経消化的に隣周囲からの細い交通を通して内視鏡スコープを骨盤腔まで挿入してネクロセクトミーを行うことはリスクが高い。骨盤腔まで及ぶような巨大な WON に対しては、経消化管的な内視鏡治療が限界であり、経皮的アプローチと早期に検討すべきである。WON に対する低侵襲な外科手術法である腹腔鏡補助下壊死巣除去 (VARD : video-assisted retroperitoneal debridement)<sup>47)</sup>を応用した内視鏡治療である Hybrid ap-

proach 法が報告されている<sup>48-50)</sup>。まず骨盤腔内の cavity へのアプローチとして超音波ガイド下もしくは CT ガイド下に経皮的に WON を穿刺し、ドレナージチューブを留置する。ドレナージチューブを留置後、約 1 週間で瘻孔が形成されるので、その瘻孔をラージバルーンで拡張し、瘻孔部に大口徑メタルステントを留置する。メタルステントを逸脱しないようにしっかり皮膚に固定する。後日、留置したメタルステントから骨盤腔の WON 内に内視鏡を挿入して内視鏡的ネクロセクトミーを行う方法である (Fig.9)。まとまった報告はなされておらず、安全性有効性ともにさらなる検討が必要ではあるが、通常の静脈麻酔のみで処置可能であり、外科的ネクロセクトミーに比べると低侵襲な治療方法と考えられる。

#### 経消化管内視鏡治療の限界

内視鏡治療は患者の ADL を保ちながら行うことのできる素晴らしい低侵襲治療法である。述べてきた通り、内視鏡医療機器の進歩、様々な治療方法が開発され、WON による死亡率は大幅に改善されてきている。さらに死亡率の改善のみならず、より低侵襲に、より短期間で治療可能となってきている。しかし、WON の全てを内視鏡のみで治療しようとする考えはむしろ危険であると考えられる。内視鏡的ネクロセクトミーの小さな鉗子やスネアで除去できる壊死組織と外科的ネクロセクトミーによって除去できる壊死組織とはまったく量が異なる。近年、外科の領域でもこれまでの開腹下のドレナージやネクロセクトミーから腹腔鏡下のネクロセクトミーへと進化しつつあり、近年のロボット手術の進歩もあわせると外科的ネクロセクトミーも今後 WON に対してまだまだ重要な位置を占めてくる可能性がある。いずれにしても WON に対する治療は内視鏡的治療に固執すべきでなく、経皮的アプローチさらには外科的アプローチも含めた総合的な戦略で臨むことがより良い治療につながるものと考えられる。実際 Schmidt が SSAT/AGA/ASGE の State-of-the-Art の中で提唱している WON の治療のフローチャートでも同様な考え方を示している<sup>51)</sup>。



a	b	c
d	e	

**Fig. 9** Hybrid approach 法を用いた内視鏡的ネクロセクトミー

a) 骨盤腔まで及ぶ巨大な WON 症例。膵周囲のネクロセクトミー後、左骨盤腔に壊死組織が残存し発熱持続。b) 経皮ドレナージチューブを留置 1 週間後、瘻孔部をラージバルーンで拡張した。c) 経皮的に大口径のメタルステントを留置。汚い膿汁が大量にドレナージされた。d) 留置したメタルステントから WON 内に経鼻内視鏡を挿入。e) 経皮アプローチから内視鏡的ネクロセクトミーを施行。解熱、炎症反応の改善が得られた。

### おわりに

本稿では PPC/WON に対する内視鏡治療の進歩とその方法について述べた。その進歩は著しく、ほとんどの WON に関しては内視鏡治療単独で治療可能となってきたが、内視鏡治療に固執することなく、広い視野で WON を治療していく姿勢が必要である。

**謝辞** 本研究の一部は厚生労働科学研究費補助金（難治性疾患克服研究事業 難治性膵疾患に関する調査研究；研究代表者 下瀬川徹）を受けて行ったものである。

### 文 献

- Bradley EL 3rd. A clinically based classification system for acute pancreatitis. Summary of the International Symposium on Acute Pancreatitis, Atlanta, Ga, September 11 through 13, 1992. *Arch Surg* 1993;128: 586-90.
- Klöppel G. Pseudocysts and other non-neoplastic cyst of the pancreas. *Semin Diagn Pathol* 2000; 17: 7-15.
- Baron TH, Thaggard WG, Morgan DE, et al. Endoscopic therapy of organized pancreatic necrosis. *Gastroenterology* 1996; 111: 755-64.
- Bollen TL, van Santvoort HC, Besselink MG, et al. The Atlanta Classification of acute pancreatitis revisited. *Br J Surg* 2008; 95: 6-21.
- Banks PA, Bollen TL, Dervenis C, et al. Classification of acute pancreatitis 2012: revision of the Atlanta classification and definitions by international consensus. *Gut* 2013; 62: 102-11.
- 長谷部修, 武川健二, 前島信也, 他. 膵仮性嚢胞に対する内視鏡的胃・十二指腸嚢胞ドレナージ術の検討. *Gastroenterol Endosc* 1995; 37: 1873-82.
- 長川達哉, 小井戸一光, 藤永 明, 他. 超音波内視鏡下穿刺術による膵仮性嚢胞の治療. *胆と膵* 1998; 19: 403-9.
- Mukai S, Itoi T, Sofuni A, et al. Expanding endoscopic interventions for pancreatic pseudocyst and walled-off necrosis. *J Gastroenterol* 2014 Apr 24 [Epub ahead of print].
- 猪股正秋, 照井虎彦, 遠藤昌樹, 他. EUS 下穿刺による膵仮性嚢胞穿刺ドレナージ術の適応と手技. *消化器内視鏡* 2004; 16: 1289-97.
- Itoi T, Tsuchiya T, Sofuni A, et al. Endoscopic ultrasonography-guided simultaneous internal and exter-

- nal drainage of infected pancreatic pseudocysts. *Dig Endosc* 2006; 18: 71-4.
- 11) Inui K, Yoshino J, Okushima K, et al. EUS-guided one-step drainage of pancreatic pseudocysts: experience in 3 patients. *Gastrointest Endosc* 2001; 54: 87-9.
  - 12) 湯沼朗生, 真口宏介, 土屋貴愛, 他. 超音波内視鏡下膵仮性嚢胞ドレナージ術. *消化器内視鏡* 2008; 21: 923-31.
  - 13) 木田光広, 荒木正雄, 宮澤志朗, 他. 膵仮性嚢胞・膿瘍ドレナージ—2010年コンセンサス—. *胆と膵* 2010; 31: 1207-14.
  - 14) 入澤篤志, 渋谷悟朗, 引地拓人, 他. 膵仮性嚢胞/walled-off necrosis に対する超音波内視鏡ガイド下治療. *日消誌* 2013; 110: 575-84.
  - 15) Bradley EL, Clements JL Jr, Gonzalez AC. The natural history of pancreatic pseudocysts: a unified concept of management. *Am J Surg* 1979; 137: 135-41.
  - 16) O'Malley VP, Cannon JP, Postier RG. Pancreatic pseudocysts: cause, therapy, and results. *Am J Surg* 1985; 150: 680-2.
  - 17) Van Santvoort HC, Bakker OJ, Bollen TL, et al. A conservative and minimally invasive approach to necrotizing pancreatitis improves outcome. *Gastroenterology* 2011; 141: 1254-63.
  - 18) Besselink MG, Verwer TJ, Schoenmaeckers EJ, et al. Timing of surgical intervention in necrotizing pancreatitis. *Arch Surg* 2007; 142: 1194-201.
  - 19) Rogers BHG, Cicurel NJ, Seed RW. Transgastric needle aspiration of pancreatic pseudocysts through an endoscope. *Gastrointest Endosc* 1975; 21: 133-4.
  - 20) Grimm H, Binmoeller K, Soehendra N. Endosonography-guided drainage of a pancreas pseudocyst. *Gastrointest Endosc* 1992; 38: 170.
  - 21) Varadarajulu S, Christein JD, Tamhane A, et al. Prospective randomized trial comparing EUS and EGD for transmural drainage of pancreatic pseudocysts (with videos). *Gastrointest Endosc* 2008; 68: 1102-11.
  - 22) Park DH, Lee SS, Moon SH, et al. Endoscopic ultrasound-guided versus conventional transmural drainage for pancreatic pseudocysts: a prospective randomized trial. *Endoscopy* 2009; 41: 842-8.
  - 23) Seewald S, Ang TL, Kida M, et al. EUS 2008 Working Group document: evaluation of EUS-guided drainage of pancreatic-fluid collections (with video). *Gastrointest Endosc* 2009; 69 (2 Suppl): S13-21.
  - 24) Will U, Wanzar C, Gerlach R, Meyer F. Interventional ultrasound-guided procedures in pancreatic pseudocysts, abscesses and infected necrosis—treatment algorithm in a large single-center study. *Ultraschall Med* 2011; 32: 176-83.
  - 25) Seifert H, Werhmann T, Schmit T, et al. Retroperitoneal endoscopic debridement for infected pancreatic necrosis. *Lancet* 2000; 356: 653-5.
  - 26) Bang JY, Wilcox CM, Trevino JM, Ramesh J, Varadarajulu S. Relationship between stent characteristics and treatment outcomes in endoscopic transmural drainage of pancreatic pseudocysts. *Gastrointest Endosc* 2013; 77 (5 Suppl): AB382.
  - 27) Itoi T, Itokawa F, Tsuchiya T, et al. EUS-guided pancreatic pseudocyst drainage: simultaneous placement of stents and nasocystic catheter using double-guidewire technique. *Dig Endosc* 2009; 21 (Suppl 1): S53-6.
  - 28) Voermans PR, Ponchon T, Schumacher B, et al. Forward-viewing versus oblique-viewing echoendoscopes in transluminal drainage of pancreatic fluid collections: a multicenter, randomized, controlled trial. *Gastrointest Endosc* 2011; 74: 1285-93.
  - 29) Seewald S, Ang TL, Kida M, et al. EUS 2008 Working Group document: evaluation of EUS-guided drainage of pancreatic-fluid collection (with video). *Gastrointest Endosc* 2009; 69 (2 Suppl): S13-21.
  - 30) Arvanitakis M, Delhaye M, Bail MA, et al. Pancreatic-fluid collections: a randomized controlled trial regarding stent removal after endoscopic transmural drainage. *Gastrointest Endosc* 2007; 65: 609-19.
  - 31) Harrison S, Kakade M, Varadarajulu S, et al. Characteristics and outcomes of patients undergoing debridement of pancreatic necrosis. *J Gastrointest Surg* 2010; 14: 245-51.
  - 32) Seifert H, Biermer M, Schmitt W, et al. Transluminal endoscopic necrosectomy after acute pancreatitis: a multicentre study with long-term follow-up (the GEPARD Study). *Gut* 2009; 58: 1260-6.
  - 33) Gardner TB, Coelho-Prabhu N, Gordon SR, et al. Direct endoscopic necrosectomy for the treatment of walled-off pancreatic necrosis: results from a multicenter U.S. series. *Gastrointest Endosc* 2011; 73: 718-26.
  - 34) Yasuda I, Nakashima M, Iwai T, et al. Japanese multicenter experience of endoscopic necrosectomy for infected walled-off pancreatic necrosis: The JENIPaN study. *Endoscopy* 2013; 45: 627-34.
  - 35) van Santvoort HC, Besselink MG, Bakker OJ, et al. A step-up approach or open necrosectomy for necrotizing pancreatitis. *N Engl J Med* 2010; 362: 1491-502.
  - 36) Bakker OJ, van Santvoort HC, van Brunschot S, et al. Endoscopic transgastric vs surgical necrosectomy for infected necrotizing pancreatitis: a randomized trial. *JAMA* 2012; 307: 1053-61.
  - 37) Baron TH, Kozarek RA. Endotherapy for organized pancreatic necrosis: perspectives after 20 years. *Clin Gastroenterol Hepatol* 2012; 10: 1202-7.
  - 38) Talreja JP, Shami VM, Ku J, et al. Transenteric drainage of pancreatic-fluid collections with fully covered self-expanding metallic stents. *Gastrointest Endosc* 2008; 68: 1199-203.
  - 39) Fabbri C, Luigiano C, Cennamo V, et al. Endoscopic ultrasound-guided transmural drainage of infected pancreatic fluid collections with placement of covered self-expanding metal stents: a case series. *Endoscopy*

- 2012; 44: 429-33.
- 40) Penn DE, Draganov PV, Wagh MS, et al. Prospective evaluation of the use of fully covered self-expanding metal stents for EUS-guided transmural drainage of pancreatic pseudocysts. *Gastrointest Endosc* 2012; 76: 679-84.
- 41) Weilert F, Binmoeller KF, Shah JN, et al. Endoscopic ultrasound-guided drainage of pancreatic fluid collections with indeterminate adherence using temporary covered metal stents. *Endoscopy* 2012; 44: 780-3.
- 42) Itoi T, Binmoeller KF, Shah J, et al. Clinical evaluation of a novel lumen-apposing metal stent for endosonography-guided pancreatic pseudocyst and gallbladder drainage (with video). *Gastrointest Endosc* 2012; 75: 870-6.
- 43) Itoi T, Reddy DN, Yasuda I. New fully-covered self-expandable metal stent for EUS-guided intervention in infectious walled-off pancreatic necrosis (with video). *J Hepatobiliary Pancreat Sci* 2013; 20: 403-6.
- 44) Yamamoto N, Isayama H, Kawakami H, et al. Preliminary report on a new, fully covered, metal stent designed for the treatment of pancreatic fluid collections. *Gastrointest Endosc* 2013; 77: 809-14.
- 45) Varadarajulu S, Phadnis M, Christein J, et al. Multiple transluminal gateway technique for EUS-guided drainage of symptomatic wall-off pancreatic necrosis. *Gastrointest Endosc* 2011; 74: 74-80.
- 46) Mukai S, Itoi T, Sofuni A, et al. Novel single transluminal gateway transcystic multiple drainages after EUS-guided drainage for complicated multilocular walled-off necrosis (with videos). *Gastrointest Endosc* 2014; 79: 531-5.
- 47) Horvath K, Freeny P, Escallon J, et al. Safety and efficacy of video-assisted retroperitoneal debridement for infected pancreatic collections: a multicenter, prospective, single-arm phase 2 study. *Arch Surg* 2010; 145: 817-25.
- 48) Navarrete C, Castillo C, Caracci M, et al. Wide percutaneous access to pancreatic necrosis with self-expandable stent: new application (video). *Gastrointest Endosc* 2011; 73: 609-10.
- 49) Bakken JC, Baron TH. Pancreatic necrosectomy via percutaneous self-expandable metal stent placement. *Gastrointest Endosc* 2011; 73 (Suppl): AB103.
- 50) Bakken JC, Baron TH. Use of partially covered and fully covered self expandable metal stents to establish percutaneous access for endoscopic necrosectomy. *Endoscopy* 2011; 43 (Suppl 1): A69.
- 51) Schmidt CM. Introduction: SSAT/AGA/ASGE State-of-the-Art Conference: necrotizing pancreatitis: novel minimally invasive strategies. *J Gastrointest Surg* 2011; 15: 1086-8.

## The treatment of infected walled-off necrosis: endoscopic approach

Shuntaro MUKAI, Takao ITOI<sup>1)</sup>, Ichiro YASUDA<sup>2)</sup>,  
Naohiro SATA<sup>3)</sup>, and Fuminori MORIYASU<sup>1)</sup>

**Key words:** Walled-off necrosis, EUS-guided drainage, Endoscopic necrosectomy, Step-up approach, Hybrid approach

Pancreatic pseudocyst (PPC)/walled-off necrosis (WON) after severe acute pancreatitis is a typical tardive complication, and, as for the case of a symptomatic WON or infected WON, drainage is required. EUS-guided drainage through the gastrointestinal tract has been widespread and good treatment outcomes for PPC were reported. However, WON contains necrotic debris, and therefore often requires more aggressive therapy such as endoscopic necrosectomy. Drainage using a large bored dedicated metal stent, additional endoscopic drainage technique, and hybrid approach through percutaneous drainage were reported. Owing to the remarkable progress of endoscopic therapy, almost all WON has become treatable by endoscopic therapy alone. However, a wide visual field would be needed if surgery is required for the treatment of WON without the need of endoscopic therapy.

<sup>1)</sup> Department of Gastroenterology and Hepatology, Tokyo Medical University (Tokyo)

<sup>2)</sup> First Department of Internal Medicine, Gifu University (Gifu)

<sup>3)</sup> Department of Surgery, Jichi Medical University (Tochigi)