



資料

Walled-off necrosis の画期的な治療：経鼻経消化管的持続洗浄療法 (Transmural naso-cyst continuous irrigation)

田村 崇¹⁾ 糸永昌弘¹⁾ 谷岡健資²⁾ 川路祐輝¹⁾ 奴田絢也¹⁾
幡丸景一¹⁾ 山下泰伸¹⁾ 吉田岳市¹⁾ 井田良幸¹⁾ 前北隆雄¹⁾ 
井口幹崇¹⁾ 北野雅之¹⁾ 

1) 和歌山県立医科大学 第二内科,

2) 同 臨床研究支援センター

要 旨

【背景と目的】ダブルピッグステント (double pigtail stent) を用いた超音波内視鏡下ドレナージ術 (Endoscopic ultrasound-guided drainage; EUS-D) における被包化壊死 (Walled-off necrosis; WON) の治療には限界がある. EUS-D で改善しない場合にしばしば内視鏡的ネクロセクトミーが行われる. しかしながら, 内視鏡的ネクロセクトミーは重篤な合併症や致死率を伴う手技である. 私たちは今回, 経鼻経消化管的持続洗浄療法 (transmural naso-cyst continuous irrigation; TNCCI) を内視鏡的ネクロセクトミーの代替療法として行った. 今回の研究の目的は WON に対する TNCCI の有用性を明らかにすることにある.

【方法】2009年4月から2018年3月まで間に WON で入院した39人の患者のうち EUS-D を行った19人を対象とした. 2015年5月から2018年3月の間の患者10人に対して TNCCI 療法を行った (TNCCI グループ). TNCCI は EUS ガイド下に経胃もしくは経十二指腸的に WON 内に留置された外瘻チューブから生理食塩水を40ml/hで継続的に流し, WON 内の洗浄を行った. 2009年4月から2015年4月の間の患者9人に対して TNCCI を併用せず EUS-D を行った (対照群). TNCCI 群と対照群におけるさまざまな治療指標について比較検討した.

【結果】WON の縮小までの時間 (6 vs. 32days, $p=0.001$), 内視鏡的ネクロセクトミーの施行率 (0% vs. 55.6%, $p=0.01$), 回数 (0 vs. 0.8 ± 1.0 , $p=0.008$) はともに対照群と比較して TNCCI 群の方が有意差をもって少なかった.

【結語】内視鏡的ドレナージ術に TNCCI を併用するのは WON に対する効果的かつ安全な治療である. この方法は, 内視鏡的ネクロセクトミーを行う前に行う代替療法になり得ると考えられる.

Gastroenterol Endosc 2020 ; 62 : 497-507.

Takashi TAMURA

Radical Treatment for Walled-off Necrosis: Transmural Nasocyst Continuous Irrigation.

別刷請求先 : 〒641-8509 和歌山県和歌山市紀三井寺811-1

和歌山県立医科大学 第二内科 北野雅之

本論文は *Digestive Endoscopy* (2019) 31, 307-15 に掲載された「Radical treatment for walled-off necrosis: Transmural nasocyst continuous irrigation」の第2出版物 (Second Publication) であり, *Digestive Endoscopy* 誌の編集委員会の許可を得ている.

Key words 内視鏡的ネクロセクトミー／被包化壊死／超音波内視鏡下ドレナージ術**I 背景**

2012年の急性膵炎、アトランタ分類によると、被包化壊死 (walled-off necrosis ; WON) は壊死性膵炎発症から4週間以上経過後にできる局所合併症として定義されている¹⁾。WONは、成熟した炎症性の壁によって被包化された膵臓および膵周囲壊死の貯留物である¹⁾。WONは、症状がないものも多く60%は自然に治癒する²⁾。しかしながら、WONは時折、感染を伴いまた、サイズが大きくなることによって、腹痛や消化管閉塞、胆管閉塞、敗血症を引き起こし、症状を有することがある²⁾。症状を有するWONに対して、内視鏡的、外科的、経皮的デブリードメントが行われている³⁾。ステップアップアプローチがWON治療に関連する臓器不全を防ぐ方法として近年推奨されている^{4), 5)}。ステップアップアプローチにおいて、初回治療として超音波内視鏡下ドレナージ術 (endoscopic ultrasound-guided transmural drainage ; EUS-D) と経皮的ドレナージ術、二次治療として内視鏡的ネクロセクトミー、三次治療として外科的ネクロセクトミーがしばしば行われる⁵⁾。重症合併症の発生頻度は、低侵襲な治療より徐々に上げていくステップアップアプローチの患者の方が開腹下のネクロセクトミーより低かったと報告されている (40% vs. 69%, $p=0.006$)⁴⁾。そのため、開腹下のネクロセクトミーを行う前に、低侵襲な手技である内視鏡下ドレナージを実施することが増えている⁴⁾。

WONは内部に壊死物質を含んでいるため、必ずしもEUS-Dだけで改善しないことがある³⁾。ステップアップアプローチにおいて、初回のドレナージ治療のみで、改善するのは35%の症例のみである^{4), 6)}。EUS-Dを行いうまくいかなかった場合には、二次治療として多くの施設では内視鏡的ネクロセクトミーが行われているか^{5), 7)~9)}、内視鏡的ネクロセクトミーは合併症の発生頻度も高く、出血などの重篤な合併症を引き起こす¹⁰⁾。

それゆえ、われわれは、経消化管的経鼻持続洗浄療法 (transmural naso-cyst continuous irrigation ; TNCCI) を内視鏡的ネクロセクトミーもし

くは外科的ネクロセクトミーの代わりとして行っている。TNCCIは、EUS-D時に内瘻チューブと外瘻チューブをWONに留置し、外瘻チューブを通してWONの内部を持続洗浄する。この研究の目的は、WONに対するTNCCIの有用性と安全性を明らかにすることである。

II 方法

この後ろ向きコホート研究は、和歌山県立医科大学の倫理委員会によって承認されている (登録番号 : 2227)。

対象患者

医療データベースにより特定された2009年4月から2018年4月までに和歌山県立医科大学でWONに対してEUS-Dの治療を行ったすべての患者を対象とした。WONは、2012年のアトランタ分類に従って、造影CT検査で成熟した炎症性の壁によって被包化された膵臓および膵周囲壊死の貯留物であると定義した。WONのドレナージの適用は、(1) 腹痛もしくは(2) 感染を伴っているものとした。

TNCCI療法は2015年5月より開始。2009年4月から2015年4月までのすべての患者はTNCCIなしのEUS-D、2015年5月から2018年3月までのすべての患者はTNCCIありのEUS-Dを行った。患者の選択基準は、(1) アトランタ分類に従ってWONと診断されていること、(2) EUS-Dを行っていること。患者の除外基準は、(1) EUS-Dが不成功に終わった(2) 追跡期間が3カ月未満とした。

手技**TNCCI群における超音波内視鏡下ドレナージ術**

すべての患者において、リニア型の超音波内視鏡 (UCT240, 260 ; Olympus Ltd, Tokyo, Japan) を用いて4人の超音波内視鏡医が治療を行った。4人の内視鏡医は、皆が日本消化器内視鏡学会に所属し、この研究までに少なくとも5年以上のEUSの経験を持つ内視鏡医である。Doppler EUSガイド下に19G針 (SonoTip Pro Control Tip ;

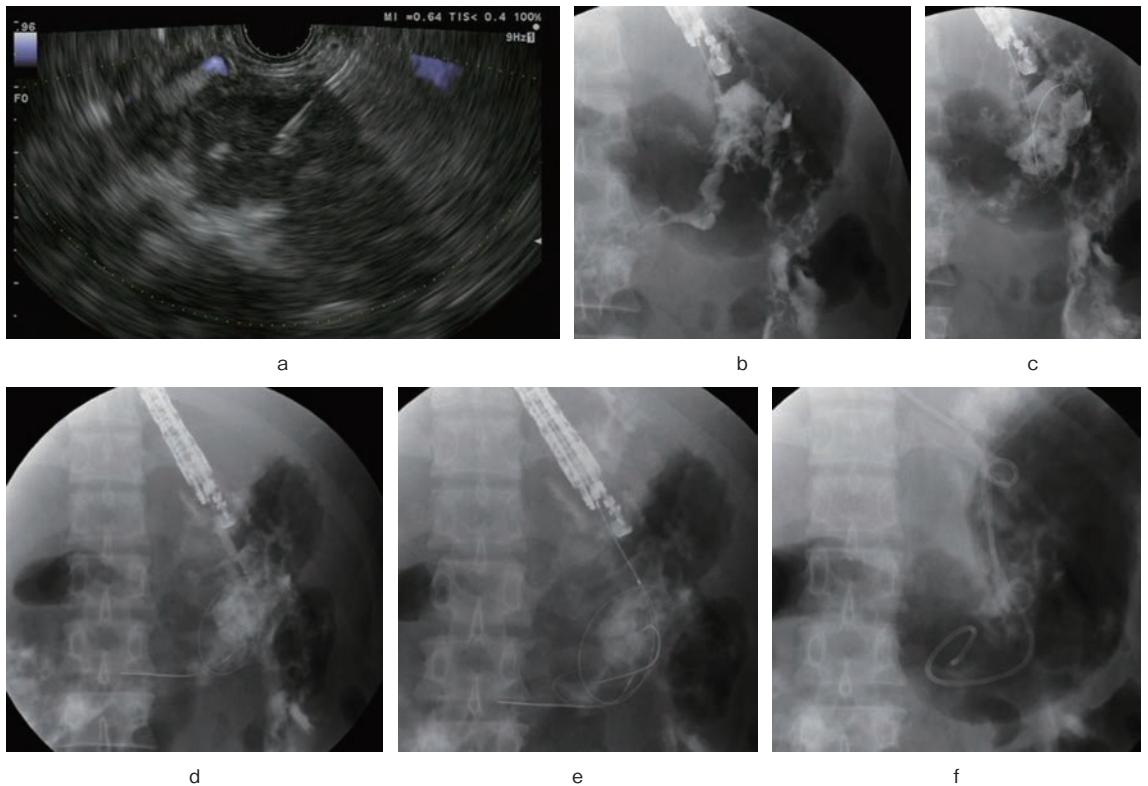


Figure 1 経鼻経消化管的持続洗浄前のダブルピッグテールステント (double pigtail stent ; DPS) と経鼻嚢胞ドレナージチューブ留置。

a : 超音波内視鏡像。19G 針で WON を穿刺。

b : 透視像。WON を穿刺し、造影剤を WON 内に注入する。

c : ガイドワイヤを穿刺の中を通して WON に留置。

d : 穿刺部を 8 mm までバルーンを用いて拡張。

e : 2 本のガイドワイヤを WON 中に留置。

f : placement DPS と内視鏡的経鼻胆管ドレナージチューブ (endoscopic naso-biliary drainage ; ENBD) を WON 内に留置。

Medi-Globe, Achenmühle, Germany) で WON を穿刺 (Figure 1-a, b)。0.025inch ガイドワイヤ (VisiGlide ; Olympus Corporation, Tokyo, Japan) を穿刺針から WON に入れ、WON 内でコイリングするように留置した。ガイドワイヤを WON 内に残して穿刺針を抜いた (Figure 1-c)。

その後、ガイドワイヤの誘導下に穿刺部を径 8 mm 大の拡張用バルーンを用いて拡張した (Ren ; Kaneka, Osaka, Japan) (Maxforce ; Cook Medical, Winston-Salem, NC, USA) (Figure 1-d)。1 回目の EUS-D で、穿刺部はダブルピッグステント (A double pigtail stent ; DPS: Zimmon Biliary Stent ; Cook Medical) と ENBD チューブ endoscopic naso-biliary drainage (Flexima ENBD Catheter ; Boston Scientific) が留置可能ぐらいまで拡張した。ダブルルーメンカテーテル (uneven double-

lumen cannula ; Piolax, Yokohama, Japan) を用いて、0.025 インチと 0.035 インチ (Jagwire ; Boston Scientific, Natick, MA, USA) のガイドワイヤを WON 内に留置した (Figure 1-e)。DPS (7Fr 4-12cm) を内瘻化チューブとして 0.025 インチガイドワイヤより WON 内に留置する。その後、7Fr の ENBD チューブを外瘻チューブとして、0.035 インチのガイドワイヤを用いて WON に留置した。このチューブはできるだけ、穿刺部より遠いところに留置した (Figure 1-f)。

TNCCI 療法

2015 年 5 月から 2018 年 3 月の患者には、EUS-D 後に TNCCI を行った。EUS-D を行った後、外瘻チューブより 40ml/h で生理食塩水を自然滴下し WON 内を洗浄した。洗浄の量は、既存の論文と

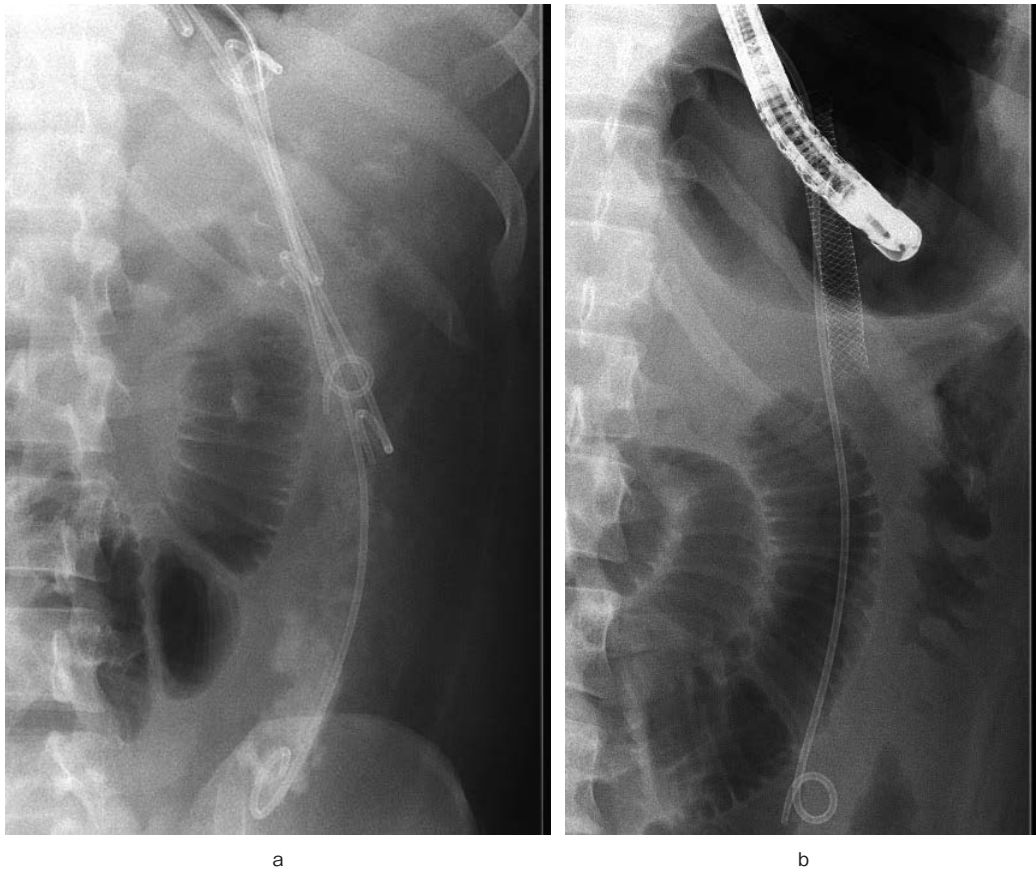


Figure 2

a: 透視像. ENBD チューブはできるだけ穿刺部より遠くに留置し, 3本のDPSをWON内に留置.

b: ENBDは穿刺部よりできるだけ遠くに留置し, fully covered self-expanding metal stent (FCSEMS)をWON内に留置.

患者の体重に基づいて決定した^{5),10)}. もし, 72時間後に感染, 症状が改善していない, またステントの位置がよくない, 造影CT検査で新たな貯留物ができた, また自然滴下が停止した場合は, 内視鏡を用いて新たなドレナージ用ステント (7Fr, 4-12cm) (Zimmon Biliary Stent) を追加した. 自然滴下の停止はドレーンチューブの閉塞と考えた. 追加のドレナージステントを留置した後もTNCCIを継続した (Figure 2-a). TNCCIは, WONが改善するまで継続した. さらにTNCCIでWONが改善しない時は, DPSをフルカバー型自己拡張型金属ステント (fully covered self-expandable metal stent; FCSEMS) (10mm, 68cm) (Wall-Flex stent, Boston Scientific) に入れ替え, TNCCIを継続し (Figure 2-b), FCSEMSとTNCCI療法でWONが改善しない時は, 内視鏡的ネクロセクトミーを考慮した (Figure 3).

低侵襲ステップアップアプローチ治療 (対照群)

2009年4月から2015年4月の間の患者には, TNCCIを使用しない従来の低侵襲なステップアップアプローチのEUS-Dを行った. まず, 一次治療としてEUS-Dを行った. ドレナージには, 1本もしくはそれ以上のプラスチックステントチューブを留置した. 留置したプラスチックステントは, DPS (7Fr, 4-12cm) (Zimmon Biliary Stent) もしくは7Fr ENBD tube (Flexima ENBD Catheter) であった. 72時間後に改善を認めない, ドレーンチューブの位置が悪い, 新たにドレナージを必要とする貯留物が出現した場合, 内視鏡を用いて追加のドレナージステント (7Fr, 4-12cm) (Zimmon Biliary Stent) をWON内に留置した. それでも, 臨床的改善が得られない場合, 内視鏡的ネクロセクトミーを施行した (Figure 4).

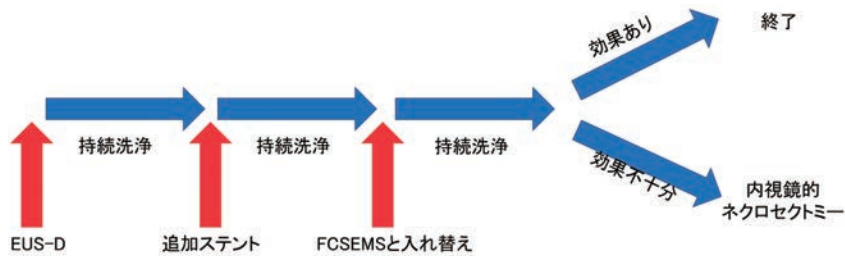


Figure 3 TNCCI 群の治療のフローチャート。

超音波内視鏡下ドレナージ (endoscopic ultrasound-guided drainage ; EUS-D) を施行後, walled-off necrosis (WON) の灌流を行った。臨床的な改善が得られない, ドレーンチューブの位置がよくない, 新たな液体貯留が出現した, 自然滴下が止まった時には, WON 内にドレナージステントを追加した。TNCCI は追加ステント留置後も引き続き行った。TNCCI の期間は WON が寛解するかよって判断した。WON が TNCCI 療法で改善しない時には, ダブルピッグテールステント (double pigtail stent ; DPS) fully covered self-expanding metal stent (FCSEMS) に入れ替え TNCCI を続けた。FCSEMS 留置した上で TNCCI を行い効果がない場合には, 内視鏡的ネクロセクトミーを考慮した。

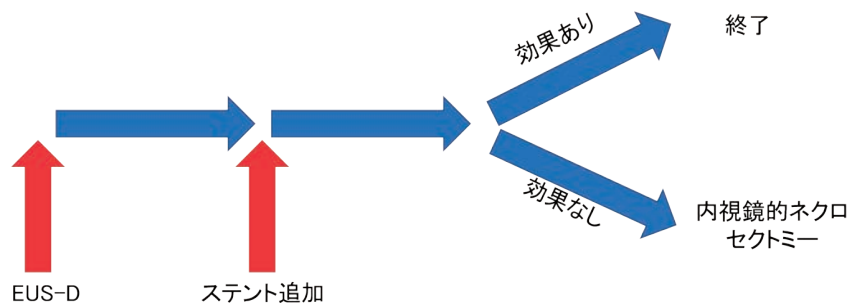


Figure 4 対照群の治療のフローチャート。

まず, 超音波内視鏡下ドレナージ術 (endoscopic ultrasound-guided drainage ; EUS-D) を行う。臨床的な改善が得られない, ドレーンチューブの位置がよくない, 新たな液体貯留が出現した, 時には, 新たなドレナージチューブを WON 内に留置。その後も臨床的改善が認められない場合には内視鏡的ネクロセクトミーを行った。DPS, double pigtail stent。

内視鏡的ネクロセクトミー

内視鏡的ネクロセクトミーは, すべての壊死性および化膿性物質が排出されるまで, 週に1~2回実施した。瘻孔部を大口径のバルーン (12-15mm) (CRE™ PRO Wireguided Biliary Dilatation Balloon Catheter ; Boston Scientific) を用いて拡張し, 内視鏡を WON 内に進めた。内視鏡的ネクロセクトミーは直視鏡 (GIF 260 ; Olympus) を用いてバスケット鉗子 (Dormia basket ; FG-22Q-1 ; Olympus) で行った。

処置後の経過フォロー

WON は, 処置後の3日以内と WON が寛解するまでは少なくとも週に1回は CT 検査で経過をフォローした。処置後のすべての患者は, われわれの病院に入院した。WON および膵管断裂の改

善は, EUS-D の8~12週間後に造影 CT 検査によって評価した。完全な寛解が得られたら, すべての内瘻ステントを抜去した。しかし, WON の寛解が得られなかった場合, ステントの抜去は延期し, さらに2~4週間後に CT 検査を行った。

評価項目

主評価項目は CT 検査において WON が最初の50%以下に縮小するまでの時間である。副次評価項目は, 合併症の発生頻度, 1人あたりの内視鏡による re-intervention の回数, 内視鏡的ネクロセクトミーの施行回数, 内視鏡的ネクロセクトミー施行率, 絶食期間, 初回の EUS-D 後の入院期間, 新規発症の多臓器不全の発生頻度, 臨床的成功率である。われわれは, 臓器不全の定義を以下のように定めた。中枢神経障害, Glasgow coma score <

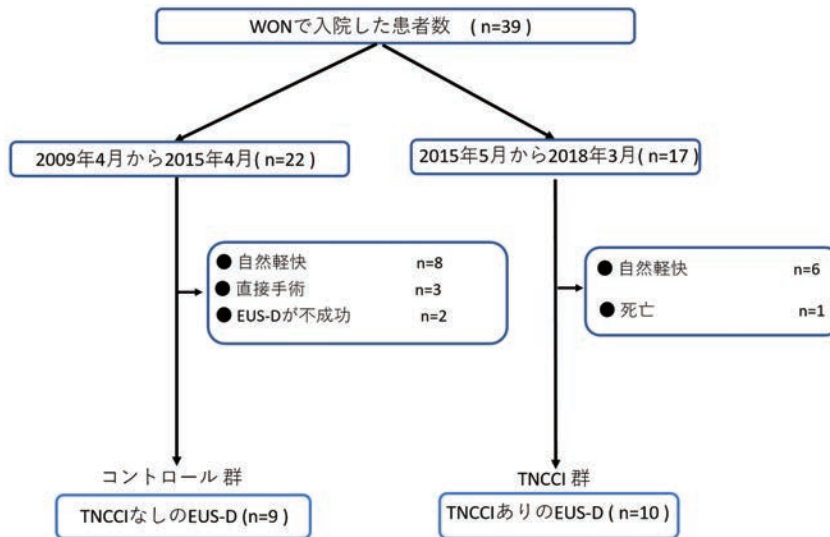


Figure 5 対象患者のフローチャート。
TNCCI, transmural naso-cyst continuous irrigation; EUS-D, endoscopic ultrasound-guided drainage; WON, walled-off necrosis.

13; 呼吸不全, $\text{PaO}_2/\text{FiO}_2$ ratio < 200; 凝固障害, 血小板数 $\leq 8.0 \times 10^{10}/\text{L}$; 腎不全, 血清クレアチニン $> 1.9 \text{ mg/dL}$; 心血管障害, 収縮期血圧 $\leq 90 \text{ mmHg}$. 新規発症の臓器不全は, 初回の EUS-D 後に少なくとも 48 時間持続する臓器不全として定義した¹¹⁾. 臨床的成功は, WON のサイズが, 50% 以下に縮小し, 4~6 週後の画像検査で持続していることに加え, 症状も改善していることと定義した.

統計解析

データは, 平均値 \pm 標準偏差もしくは n% で報告した. 各々のグループにおいて WON が減少するまで時間を, カプランマイヤー曲線を用いて表した. WON が減少しなかった患者は, 最後の追跡日または死亡の日を打ち切りとした. ログランク検定を用いて 2 群間の WON が減少するまでの時間を比較した. ウィルコクソンの順位和検定を使用して平均を比較し, フィッシャーの正確検定を使用して比率を比較した. p 値 ≤ 0.05 は有意とみなした. 統計解析は, JMP (Version Pro 13) を使用し行った.

III 結 果

患者背景

WON を有する 39 人の患者がわれわれの施設に入院した. そのうち, 20 人の患者はこの研究に不適格でした. 2009 年 4 月から 2015 年 4 月までの間の不適格患者は 13 人でした. その内訳は, WON が自然に治癒した患者が 8 人, EUS-D が不成功に終わった患者が 2 人, EUS-D を行わずに手術を行った患者が 3 人でした. EUS-D は, 超音波内視鏡の先端と WON の間隔を空けすぎたため失敗した. 2015 年 5 月から 2018 年 3 月までに不適格になった患者は, 7 人でした. その内訳は, WON が自然に治癒した患者が 6 人, EUS-D を行う前に呼吸不全により死亡した患者が 1 人 (Figure 5). 患者背景に関しては, Table 1 に記載した. 患者背景には明らかな有意差は 2 群間には認められなかった.

Figure 6 に WON が減少するまでの時間の Kaplan-Meier 曲線を示した. WON は減少するまでの時間は有意差をもって TNCCI 群の方が対照群と比較して短かった (median; 6 vs. 32 days, $p=0.001$, log-rank test). 副次評価項目は, Table 2 に示した. 内視鏡的ネクロセクトミーは, 対照群で TNCCI 群と比較して有意により頻繁に

Table 1 患者背景.

	TNCCI 群 (n=10)	対照群 (n=9)	p-value
男/女	9/1	7/2	0.59
年齢 (歳)	57.4 ± 19.6	56.9 ± 6.0	0.74
急性膵炎の原因			
アルコール	50% (5/10)	44.4% (4/9)	1.00
医原性	20% (2/10)	22.2% (2/9)	1.00
不明	30% (3/10)	33.3% (3/9)	1.00
WON の長径 (mm)	120.5 ± 37.2	103.7 ± 23.8	0.36
APACHE II score	10.1 ± 5.8	6.7 ± 4.0	0.10
臓器不全	20% (2/10)	11.1% (1/9)	1.00
	(腎不全, 呼吸不全)	(腎不全)	
骨盤腔内への WON の進展	20% (2/10)	11.1% (1/9)	1.00
膵管断裂 [§]	70% (7/10)	66.6% (6/9)	1.00
十二指腸狭窄	10% (1/10)	0% (0/10)	1.00

平均 ± 標準偏差, n (%). [§] 膵管断裂は、造影 CT 検査もしくは内視鏡的逆行性膵管造影検査で診断した. TNCCI, transmural naso-cyst continuous irrigation; WON, walled-off necrosis; APACHE, Acute Physiology and Chronic Health Evaluation.

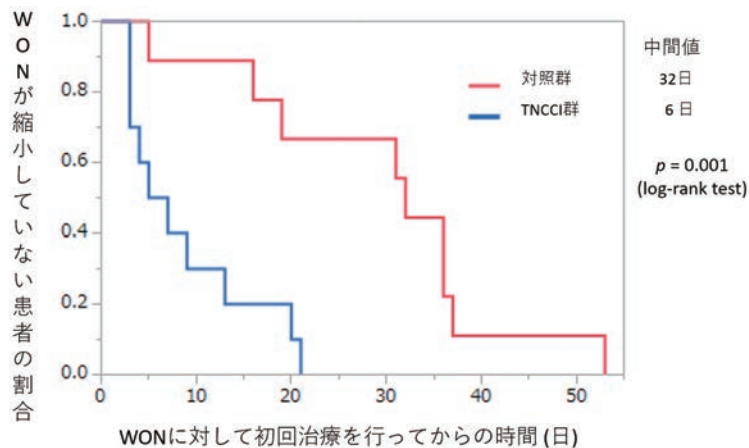


Figure 6 WON が減少するまでの累積期間を示す Kaplan-Meier 曲線.

WON の減少に要した累積時間は、TNCCI 群の方が対照群よりも有意に短かった ($p=0.001$, ログランク検定).

TNCCI, transmural naso-cyst continuous irrigation; EUS-D, endoscopic ultrasound-guided drainage; WON, walled-off necrosis.

施行した (55.6% vs. 0%, $p=0.01$). 内視鏡的ネクロセクトミーを行った回数に関しても、有意に TNCCI 群の方が対照群に比較し少なかった (0 vs. 0.8 ± 1.0 , $p=0.008$). TNCCI 群において 1 人の患者のみ FCSEMS を用いたドレナージを行った. 内視鏡処置の施行回数, 絶食の期間, 入院の期間については、2 群間で有意差は認められなかった ($p=0.54$, $p=0.10$, and $p=0.40$, respectively). 対

照群のうち、9 人のうち 1 人の患者 (11.1%) が初回の EUS-D 後に呼吸不全を認めた、一方 TNCCI 群では明らかな新規発症の臓器不全は認めなかった. さらに、対照群では、9 人の患者のうち 2 人 (22%) に有害事象があった. 内訳は内視鏡的ネクロセクトミー施行後の消化管穿孔 1 例と出血 1 例である. 有害事象において 2 群間には明らかな有意差は認められなかった ($p=0.21$). 加えて、

Table 2 WON に対する超音波内視鏡下ドレナージ術の結果.

	TNCCI 群 (n=10)	対照群 (n=9)	p value
Re-intervention の回数	1.0±1.2	1.4±1.5	0.43
超音波内視鏡下ドレナージ術に使用したステント種類			
ENCD alone	0% (0/10)	66.6% (6/9)	0.003
DPS alone	0% (0/10)	22.2% (2/9)	0.21
ENCD+DPS	100% (10/10)	11.1% (1/9)	0.001<
使用した追加ステント			
DPS	70% (7/10)	100% (9/9)	0.21
DPS+FCSEMS	20% (2/10)	0% (0/9)	0.47
内視鏡的ネクロセクトミーの施行割合	0% (0/10)	55.6% (5/9)	0.01
内視鏡的ネクロセクトミーの施行回数	0	0.8±1.0	0.008
絶食期間 (days)	18.6±19.2	31.0±18.6	0.10
入院期間 (days)	45.7±29.4	56.8±24.7	0.40
処置後の新たな臓器不全	0% (0/10)	11.1% (1/9) (呼吸不全)	0.47
有害事象の発生率	0% (0/10)	22.2% (2/9) (出血, 消化管穿孔)	0.21
臨床的寛解率	100% (10/10)	100% (9/9)	1.00

平均±標準偏差, n (%). *p* values ≤ 0.05 を有意と考えた. TNCCI, transmural naso-cyst continuous irrigation; WON, walled-off necrosis; DPS, double pigtail stent; ENCD, endoscopic naso-cyst drainage, FCSEMS, fully covered self-expanding metal stent.

TNCCI 群では明らかな有害事象は認めなかった. WON は, 最終的には両群で外科的ネクロセクトミーは行わず寛解し, どちらの群でも再発は認められていない.

IV 考 察

本研究は, 従来のステップアップ治療を使用して治療を行った対照群よりも TNCCI 群で WON がより迅速に減少したことを実証した. さらに, 内視鏡的ネクロセクトミーの施行率は, 対照群と比較して TNCCI 群で有意に低かった. TNCCI 群の平均の APACHE II score は 10.1 と既存論文と比較しても同等に高値であったが, TNCCI 群では新たな臓器不全は, 引き起こさなかった. これらの結果から, TNCCI は初回のドレナージ効果を高め, 次の治療までに患者の全身状態の悪化を防いだと考えられる. TNCCI 時に作られる瘻孔は内視鏡的ネクロセクトミー時に作られる瘻孔よりも小さいため, 内視鏡的ネクロセクトミー時にできる瘻孔よりも初回ドレナージ後の TNCCI は効果的に壊死物質を洗い流すことができない⁵⁾.

しかしながら, TNCCI は, 継続的な灌注によって WON から感染性物質を除去することにより,

敗血症の悪化を防ぐと考えられる. 加えて, TNCCI 群の 2 人の患者では, WON は骨盤腔内まで広がっていた. この 2 人の患者では ENBD チューブを骨盤腔内に留置し TNCCI 療法を行うことで WON は完治した. 有害事象の発生頻度は対照群で 22.2%, TNCCI 群で 0% と TNCCI 群でより低値であった. これらの結果から, TNCCI は WON に対して内視鏡的ネクロセクトミーを行わずに完治できると考えられる.

Kumar らは, 直接内視鏡的ネクロセクトミーを行うことで新規の抗生剤の使用, 呼吸不全, 内分泌不全, 入院期間がステップアップアプローチと比較して減少することを報告し (*p* < 0.005)¹²⁾, WON の治療において, 早い時点での効果的なドレナージ治療が重要であることを示唆した. 一方, 639 人の WON の連続症例の報告では, 有害事象を引き越した患者は, 初回に内視鏡的ネクロセクトミーを行った患者よりもカテーテルによるドレナージ治療を行った患者での方が少なかった (42% vs. 64%; *p* = 0.003)⁹⁾. 安田らは, 内視鏡的ネクロセクトミー関連の有害事象の 3 分の 2 は処置中に起こり, 残りの 3 分 1 は処置と処置の間で起こっていたと報告した⁵⁾. 今回の研究では, 対照

群のうち、2人の患者が出血と消化管穿孔を内視鏡的ネクロセクトミー中に引き起こしたが、一方TNCCI群では、有害事象を来した患者はいなかった。われわれの結果は、TNCCI群では、より多くの有害事象を起こす内視鏡的ネクロセクトミーを必要としないことから、TNCCIが、既存のステップアップアプローチと比較して優れていることが示唆される。

WON内の壊死物質は、DPSとENBDでは十分に取り除くことはできないかもしれない。この研究では、DPSを用いた超音波内視鏡下ドレナージ術を行い、TNCCIを加えた患者の中で、WONが寛解しなかった患者が2人いた。これらの患者では、内視鏡下にDPSをFCSEMSに入れ替え、引き続きTNCCIを行うことで寛解した。加えて、TNCCIに経鼻チューブを使用することは、自己抜去の危険性や留置に伴う痛みといったいくつかの欠点がある。超音波内視鏡下ドレナージ術には、DPSを用いるよりもFCSEMSを用いた方が効果的である^{13)~16)}という報告がある。新たなサドル型大口径フルカバー金属ステント (lumen-apposing fully covered self-expanding metal stent ; LAMS)は、WONの壊死物質の除去において、治療効果が高いことが報告されている^{3), 17)}。加えて、最近では、内視鏡的ネクロセクトミーを行う前に、超音波内視鏡下ドレナージ術に、FCSEMSまたはLAMSを使用し、持続洗浄を行うことでWONの治療効果を高められたことが報告されている^{10), 18)}。しかしながら、FCSEMSとLAMSはDPSと比べて高価である。さらに、FCSEMSはステントの逸脱の危険性とまた対側の管腔壁にステントが接触した際に出血や組織を傷つけるという危険性がある¹⁶⁾。また、超音波内視鏡ドレナージに加えて十二指腸鏡よりWON内を急速に洗浄する方法が有効であると報告されている¹⁹⁾。持続洗浄は洗浄の際に輸液ポンプを使用した場合、内瘻化チューブが閉塞した時に、WONの内圧が上昇し、腹痛などの症状を引き起こす可能性がある。しかしながら、われわれが行っているのは自然滴下による持続洗浄であるため、内瘻化チューブが閉塞した時は、自然滴下も止まる。急速な持続洗浄では、感染のコントロールや壊死物質を除去するためには大きな瘻孔を作ることが必要である¹⁹⁾。一方、持続洗浄では、デブリスの停滞を避けることによ

て、WONの感染をコントロールするため、初回の治療で大きな瘻孔を作る必要はない。われわれの結果を考慮すると、DPSを用いた内視鏡的ドレナージ治療にTNCCIを加える方法を、WONの治療における一次治療として行う。この治療法の効果が乏しかった時に、FCSEMSやLAMSを用いた内視鏡的ドレナージを考慮すべきである。WONの治療における一次治療として最も適切な方法を決定するには、FCSEMSまたはLAMSを用いた内視鏡的ドレナージ術とTNCCIを加えた内視鏡的ドレナージ術を比較するためのさらなる研究が必要である。

この研究には、単施設であり、症例数も少なく、後ろ向き研究であることからバイアスを含まれているという欠点がある。加えて、TNCCIグループは、サルベージ治療としてFCSEMSを使用し、FCSEMSに加えてTNCCIを行ったが、一方対照群ではFCSEMSを使用しなかった、そして代わりにステップアップアプローチを行ったが、それによって寛解まで時間が要した可能性があり、FCSEMSを使用したことが交絡因子になり得る。それでも、TNCCIは、優れた新しい治療方法であり、この研究が安全性と効果を証明している。TNCCIを加えたDPSもしくはFCSEMSを用いた超音波内視鏡的ドレナージ術の有用性を確認するためには、前向きのランダム化比較試験が必要である。

V 結 語

TNCCIを加えたDPSを用いる超音波内視鏡下ドレナージ術は、効果的かつ安全なWONの治療方法である。われわれは、この方法を内視鏡的ネクロセクトミー前に行うことを推奨し、かつ侵襲度の高い内視鏡的ネクロセクトミーを行わずにほとんどのWONが改善すると示唆している。

謝 辞

われわれは、和歌山県立医科大学第二内科講座ならびに臨床研究センターの方々へ深謝いたします。

本論文内容に関連する著者の利益相反：なし



文献

1. Banks PA, Bollen TL, Dervenis C et al. Classification of acute pancreatitis--2012 : revision of the Atlanta classification and definitions by international consensus. *Gut* 2013 ; 62 : 102-11.
2. Yeo CJ, Bastidas JA, Lynch-Nyhan A et al. The natural history of pancreatic pseudocysts documented by computed tomography. *Surg Gynecol Obstet* 1990 ; 170 : 411-7.
3. Siddiqui AA, Kowalski TE, Loren DE et al. Fully covered self-expanding metal stents versus lumen-apposing fully covered self-expanding metal stent versus plastic stents for endoscopic drainage of pancreatic walled-off necrosis : clinical outcomes and success. *Gastrointest Endosc* 2017 ; 85 : 758-65.
4. van Santvoort HC, Besselink MG, Bakker OJ et al. A step-up approach or open necrosectomy for necrotizing pancreatitis. *N Engl J Med* 2010 ; 362 : 1491-502.
5. Yasuda I, Nakashima M, Iwai T et al. Japanese multicenter experience of endoscopic necrosectomy for infected walled-off pancreatic necrosis : The JENI-PaN study. *Endoscopy* 2013 ; 45 : 627-34.
6. Nemoto Y, Attam R, Arain MA et al. Interventions for walled off necrosis using an algorithm based endoscopic step-up approach : Outcomes in a large cohort of patients. *Pancreatology* 2017 ; 17 : 663-8.
7. Seifert H, Wehrmann T, Schmitt T et al. Retroperitoneal endoscopic debridement for infected peripancreatic necrosis. *Lancet* 2000 ; 356 : 653-5.
8. Bakker OJ, van Santvoort HC, van Brunschot S et al. Endoscopic transgastric vs surgical necrosectomy for infected necrotizing pancreatitis : a randomized trial. *JAMA* 2012 ; 307 : 1053-61.
9. van Santvoort HC, Bakker OJ, Bollen TL et al. A conservative and minimally invasive approach to necrotizing pancreatitis improves outcome. *Gastroenterology* 2011 ; 141 : 1254-63.
10. Gornals JB, Consiglieri C, Vida F et al. Endoscopic necrosectomy of a walled-off pancreatic necrosis using a lumen-apposing metal and irrigation technique. *Surg Endoscopy* 2016 ; 30 : 2592-602.
11. Johnson CD, Abu-Hilal M. Persistent organ failure during the first week as a marker of fatal outcome in acute pancreatitis. *Gut* 2004 ; 53 : 1340-4.
12. Kumar N, Conwell DL, Thompson CC et al. Direct endoscopic necrosectomy versus step-up approach for walled-off pancreatic necrosis : comparison of clinical outcome and health care utilization. *Pancreas* 2014 ; 43 : 1334-9.
13. Talreja JP, Shami VM, Ku J et al. Transenteric drainage of pancreatic-fluid collections with fully covered self-expanding metallic stents. *Gastrointest Endosc* 2008 ; 68 : 1199-203.
14. Fabbri C, Luigiano C, Cennamo V et al. Endoscopic ultrasound-guided transmural drainage of infected pancreatic fluid collections with placement of covered self-expanding metal stents : a case series. *Endoscopy* 2012 ; 44 : 429-33.
15. Penn DE, Draganov PV, Wagh MS et al. Prospective evaluation of the use of fully covered self-expanding metal stents for EUS-guided transmural drainage of pancreatic pseudocysts. *Gastrointest Endosc* 2012 ; 76 : 679-84.
16. Bazerbachi F, Sawas T, Vargas EJ et al. Metal stents versus plastic stents for the management of pancreatic walled-off necrosis : a systematic review and meta-analysis. *Gastrointest Endosc* 2018 ; 87 : 30-42.
17. Lang GD, Fritz C, Bhat T et al. EUS-guided drainage of peripancreatic fluid collections with lumen-apposing metal stents and plastic double-pigtail stents : comparison of efficacy and adverse event rates. *Gastrointest Endosc* 2018 ; 87 : 150-7.
18. Lakhtakia S, Basha J, Talukdar R et al. Endoscopic "step-up approach" using a dedicated biflanged metal stent reduces the need for direct necrosectomy in walled-off necrosis (with videos). *Gastrointest Endosc* 2017 ; 85 : 1243-52.
19. Ren YC, Chen SM, Cai XB et al. Endoscopic ultrasonography-guided drainage combined with trans-duodenoscope cyclic irrigation technique for walled-off pancreatic necrosis. *Dig Liver Dis* 2017 ; 49 : 38-44.

論文受付 2019年9月22日

同 受理 2020年2月12日

RADICAL TREATMENT FOR WALLED-OFF NECROSIS: TRANSMURAL NASOCYST CONTINUOUS IRRIGATION

Takashi TAMURA¹⁾, Masahiro ITONAGA¹⁾, Kensuke TANIOKA²⁾,
Yuki KAWAJI¹⁾, Junya NUTA¹⁾, Keiichi HATAMARU¹⁾,
Yasunobu YAMASHITA¹⁾, Takeichi YOSHIDA¹⁾, Yoshiyuki IDA¹⁾,
Takao MAEKITA¹⁾ , Mikitaka IGUCHI¹⁾ AND Masayuki KITANO¹⁾ 

1) *Second Department of Internal Medicine, Wakayama Medical University.*

2) *Clinical Study Support Center, Wakayama Medical University Hospital.*

Background and Aim: Treatment efficiency of walled-off necrosis (WON) using endoscopic ultrasound-guided drainage (EUS-D) with a double pigtail stent (DPS) is limited. Endoscopic necrosectomy is often carried out if EUS-D fails. However, endoscopic necrosectomy is associated with significant morbidity and mortality. Thus, we developed transmural nasocyst continuous irrigation (TNCCI) as an alternative therapeutic option for WON. This study aimed to evaluate the usefulness of TNCCI therapy for WON.

Methods: Between April 2009 and March 2018, 19 of 39 patients admitted with WON underwent EUS-D. Ten consecutive patients also received TNCCI therapy (TNCCI group) between May 2015 and March 2018. TNCCI was carried out by inserting an external tube from the gastroduodenal lumen into the WON under endoscopic ultrasonography guidance and then continuously irrigating the WON with saline at a rate of 40 ml/h. Nine consecutive patients who underwent EUS-D without TNCCI therapy between April 2009 and April 2015 were used for comparison (control group). Various parameters were compared between the TNCCI and control groups.

Results: Time taken to reduce WON (6 vs 32 days, $P=0.001$), implementation rate of endoscopic necrosectomy (0% vs 55.6%, $P=0.01$), and number of endoscopic necrosectomy sessions per patient (0 vs 0.8 ± 1.0 , $P=0.008$) were significantly lower in the TNCCI group than in the control group.

Conclusions: Walled-off necrosis can be effectively and safely treated by endoscopic drainage with a DPS and TNCCI. This technique can be an alternative therapeutic option before carrying out endoscopic necrosectomy.