

文章编号: 1009-6612(2016)08-0589-04
DOI: 10.13499/j.cnki.fqjwkzz.2016.08.589

· 论 著 ·

重症胰腺炎的“阶梯式”微创治疗

李 峰 徐建威 刘 晗 柏钦正 王 磊 胡三元
(山东大学齐鲁医院, 山东 济南 250012)

【摘要】 目的: 探讨重症胰腺炎“阶梯式”微创治疗的可行性、安全性及有效性。方法: 回顾分析 2012 年 10 月至 2016 年 8 月 53 例重症胰腺炎患者的临床资料, 其中 23 例行“阶梯式”治疗, 首先行 CT 引导下经皮穿刺置管引流术, 后行腹腔镜(肾镜)清创引流术。30 例患者行开腹清创引流术。总结分析治疗方式、手术情况并随访观察患者术后恢复情况。结果: “阶梯式”微创治疗 CT 引导下穿刺置管引流均成功完成, 22 例患者成功施行腹腔镜(肾镜)腹膜后清创引流术, 1 例因术中出血较多改为开放手术。术后 1 例因肺部感染、肺功能衰竭死亡, 无切口感染。30 例开腹手术均顺利完成, 术后切口感染 13 例。两组手术时间 [(154.16 ± 82.15) min vs. (193.82 ± 94.88) min, $P > 0.05$], 术中出血量 [(94.16 ± 163.06) ml vs. (224.10 ± 108.41) ml, $P < 0.05$], 术后肛门首次排气时间 [(2.00 ± 0.95) d vs. (3.00 ± 0.63) d, $P < 0.05$], 术后住院时间 [(19.41 ± 10.22) d vs. (33.36 ± 13.50) d, $P < 0.05$], 住院费用 [(55 586.38 ± 31 273.02) 元 vs. (173 918.09 ± 87 422.55) 元, $P < 0.05$] 差异有统计学意义。术后患者均定期随访 2~48 个月, 均无复发。结论: 重症胰腺炎“阶梯式”微创治疗安全、可行, 术后康复快, 治疗效果显著, 具有良好的临床应用前景。

【关键词】 重症胰腺炎; 阶梯式; 外科手术; 微创性; 经皮穿刺置管引流; 腹腔镜检查

中图分类号: R657.5[†]1 文献标识码: A

The “step-up approach” minimally invasive treatment for severe pancreatitis Li Feng, XU Jian-wei, LIU Han, et al. Department of General Surgery, Qilu Hospital of Shandong University, Jinan 250012, China

【Abstract】 **Objective:** To investigate the feasibility, safety and effectiveness of the “step-up approach” minimally invasive treatment for severe pancreatitis. **Methods:** The clinical data of 53 patients with severe pancreatitis at Qilu Hospital of Shandong University from Oct. 2012 to Aug. 2016 were retrospectively analyzed. 23 patients underwent the “step-up approach” minimally invasive treatment including CT-guided percutaneous catheter drainage together with the removal of lesion under nephroscopy or laparoscopy, and the other 30 patients underwent the traditional open surgery. The treatment methods and operation were summarized and analyzed, and postoperative recovery were followed up and observed. **Results:** For the patient who underwent the “step-up approach” minimally invasive treatment, all 23 patients successfully underwent CT-guided percutaneous catheter drainage, and 22 cases were successfully accomplished the removal of lesion under nephroscopy or laparoscopy. One patient was converted to open surgery due to the intraoperative hemorrhage, and one case died of the postoperative pulmonary infection and function failure. There was no incision infection. The traditional open surgery was successfully performed in the other 30 patients, the rate of incision infection was 43.33% (13/30). In the mini-invasive group and open group, the operative time was [(154.16 ± 82.15) min vs. (193.82 ± 94.88) min, $P > 0.05$], the intraoperative blood loss was [(94.16 ± 163.06) ml vs. (224.10 ± 108.41) ml, $P < 0.05$], the time of intestinal function recovery was [(2.00 ± 0.95) d vs. (3.00 ± 0.63) d, $P < 0.05$], the postoperative hospital stay was [(19.41 ± 10.22) d vs. (33.36 ± 13.50) d, $P < 0.05$], the hospitalization expenses were [(55 586.38 ± 31 273.02) RMB vs. (173 918.09 ± 87 422.55) RMB, $P < 0.05$], respectively. The follow-up period was 2-48 months, and there were no recurrent cases. **Conclusions:** The “step-up approach” minimally invasive treatment for severe pancreatitis has the advantages of safety, feasibility, fast postoperative recovery and significantly curative effects, and a good prospect for clinical application.

【Key words】 Severe pancreatitis; Step-up approach; Surgical procedures, minimally invasive; Percutaneous catheter drainage; Laparoscopy

通讯作者: 王 磊, E-mail: qlwanglei@163.com

作者简介: 李 峰(1980—)男, 山东大学齐鲁医院普通外科主治医师, 主要从事普通外科及腹腔镜外科的研究。

重症胰腺炎常伴有腹膜后组织的坏死,坏死性胰腺炎中 10% ~ 70% 会发生感染,即胰腺坏死感染^[1-4]。传统开腹手术中需打开后腹膜清除坏死组织,创伤较大,重症胰腺炎患者处于全身炎症反应状态,往往难以承受开腹手术,死亡率较高^[5]。自 20 世纪 90 年代以来,微创治疗急性坏死性胰腺炎逐渐应用于临床,初期微创技术的可行性、安全性及适用范围一直备受关注及质疑,经过微创技术及器械的不断提高与发展,其可行性及安全性不仅得到肯定,还表现出明显的微创优势。目前常用的微创技术包括经皮穿刺置管引流术、腹腔镜坏死组织清除术、经窦道内镜坏死组织清除术及经皮肾镜或腹腔镜腹膜后坏死组织清除术^[6]。回顾分析 2012 年 10 月至 2016 年 8 月我们收治的 53 例重症胰腺炎患者的临床资料,其中 23 例实施“阶梯式”治疗,即 CT 引导下经皮穿刺置管引流术及腹腔镜(肾镜)清创引流术;30 例行开腹清创引流术。对“阶梯式”微创治疗的可行性、安全性及有效性进行评估,现将结果报道如下。

1 资料与方法

1.1 临床资料 53 例重症胰腺炎患者,23 例接受“阶梯式”微创治疗(微创组),患者 27 ~ 66 岁,体质指数 23 ~

31 kg/m²。30 例行开腹手术(开腹组),患者 29 ~ 68 岁,体质指数 24 ~ 32 kg/m²。两组患者临床资料差异无统计学意义,具有可比性。见表 1。患者均经血液化验、影像学检查等明确诊断。详细告知患者家属病情并征得同意后,选择上述治疗。

1.2 手术方法

1.2.1 “阶梯式”微创治疗 (1) 经皮穿刺置管引流术: CT 引导下定位穿刺点,采用定位纸或自制定位器(图 1)。采用 18G PTC 针穿刺脓腔,拔出针芯后,抽出脓液确定进入脓腔(图 2)。拔出穿刺针,顺导丝放置 12 ~ 16 F 猪尾管。定期行 CT 检查,明确腹膜后脓腔变化情况,并决定是否相应调整引流管位置。(2) 腹腔镜(肾镜)清创引流术: 手术时间通常选择穿刺置管引流术后 4 周,如患者穿刺引流效果不理想,病情无明显改善,手术时间可酌情提前。患者取左侧卧位或右侧卧位。沿窦道切开 2 ~ 3 cm 进入腹膜后间隙。循导丝逐渐扩张窦道(图 3)。经皮肾镜带有一个宽孔的工作通道置入腹膜后间隙,吸出脓液,逐块取出坏死病灶。如使用腹腔镜,扩张窦道后,置入 Trocar,充气建立操作空间,导入操作器械,抓取清除坏死组织(图 4)。留取部分脓液送细菌培养,留取部分坏死组织送病理检查。经切口于腹膜后脓腔内置入 36 号冲洗引流管,术后第 2 天开始持续冲洗。如一次无法清理彻底,或引流效果不理想,可 7 ~ 10 d 再次清创,直至引流液清亮。

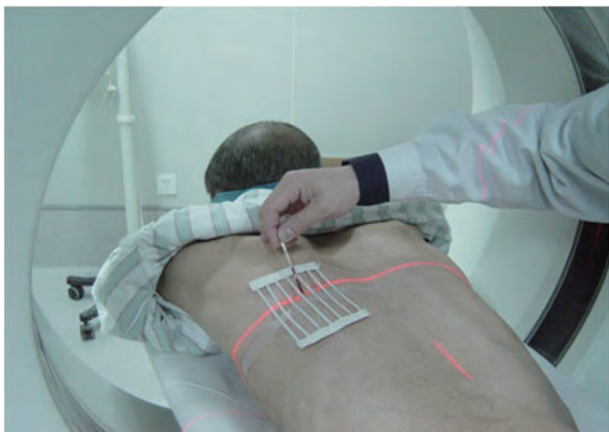

图 1 CT 下定位穿刺点(自制定位器)

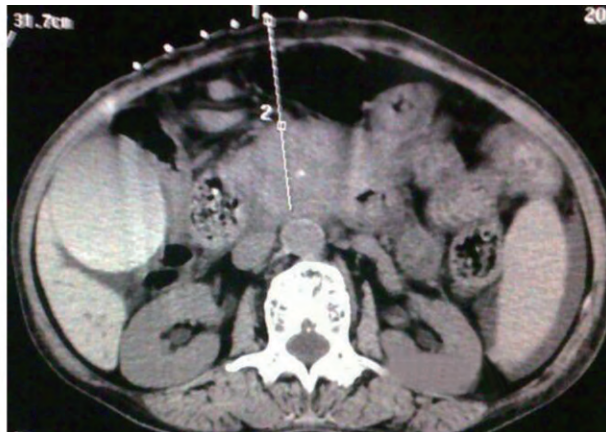


图 2 细针穿刺引导

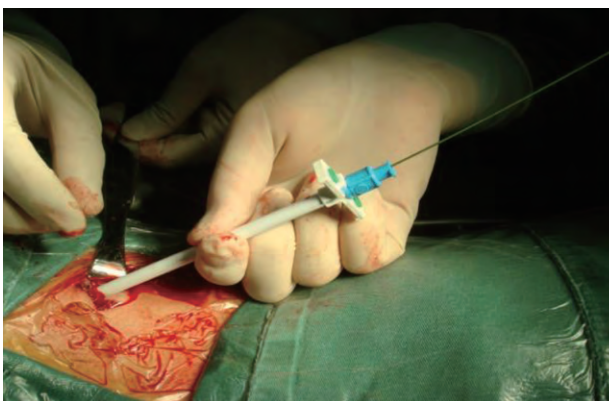

图 3 扩张窦道

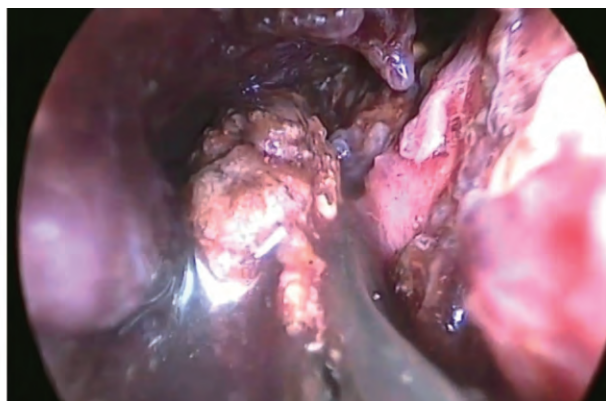

图 4 镜下抓取坏死组织

1.2.2 开腹手术 取上腹正中切口,找到脓腔,尽量吸尽脓液,去除脓腔壁,取净坏死组织,于脓腔处放置多根引流管,术后冲洗。

1.3 围手术期处理及出院标准 术前常规放置鼻肠营养管进行肠内营养,辅以肠外营养,患者营养状况改善后方可实施手术。采用硬膜外联合全身麻醉,术后留置硬膜外导管进行止痛。术后早期饮水、进食、下床活动。出院标准:患者体温正常,无明显腹痛、腹胀不适,可进半流质饮食,肛门排气排便正常,停止静脉输液,可自由行走,血化验检查各项指标正常或接近正常,影像学检查胰腺炎症显著改善,脓腔及坏死组织明显减少,腹腔引流管冲洗引流通畅。

1.4 统计学处理 数据采用 SPSS 19.0 软件处理,计量资料以均数 ± 标准差表示,采用 *t* 检验;计数资料采用 χ^2 检验。*P* < 0.05 为差异有统计学意义。

2 结果

表 1 两组患者术前临床资料的比较($\bar{x} \pm s$)

组别	例数 (<i>n</i>)	性别(<i>n</i>)		年龄 (岁)	体质指数 (kg/m ²)
		男	女		
微创组	23	18	5	40.66 ± 13.79	26.23 ± 4.27
开腹组	30	22	8	39.86 ± 15.51	27.32 ± 3.56
<i>t</i> / χ^2 值		0.1708		0.1951	1.0131
<i>P</i> 值		0.6794		0.8461	0.3158

表 2 两组患者手术相关指标的比较($\bar{x} \pm s$)

组别	例数 (<i>n</i>)	手术时间 (<i>t</i> /min)	术中出血量 (<i>V</i> /ml)	术后排气时间 (<i>t</i> /d)	术后住院时间 (<i>t</i> /d)	住院费用 (元)
微创组	23	154.16 ± 82.15	94.16 ± 163.06	2.00 ± 0.95	19.41 ± 10.22	55 586.38 ± 31 273.02
开腹组	30	193.82 ± 94.88	224.10 ± 108.41	3.00 ± 0.63	33.36 ± 13.50	17 3918.09 ± 87 422.55
<i>t</i> 值		1.5969	3.4799	4.6010	4.1278	19.7925
<i>P</i> 值		0.1165	0.0010	0.0000	0.0001	0.0000

3 讨论

目前重症胰腺炎的“阶梯式(step-up)”微创治疗策略逐渐成为治疗重症胰腺炎的主流方法。先应用经皮穿刺置管引流术缓解脓毒症,部分患者能治愈,如引流效果不佳,则行腹腔镜(肾镜)坏死组织清创术,微创治疗的根本目的在于控制脓毒症,而不是完全清除坏死灶,这大大减小了危重患者外科干预后的创伤,减少了相关并发症的发生。这一策略挑战了传统的对坏死性胰腺炎早期干预模式,经皮穿刺置管引流也替代了以往的开腹胰腺坏死物质清创术。2010年 van Santvoort 等^[7]经过多年的临床研究表明微创治疗重症胰腺炎已成为新的潮流。

3.1 经皮穿刺引流 1998年 Freeny 等^[8]首次报道影像学引导下经皮穿刺置管引流术治疗脓毒症患者,取得了较好的临床治疗效果。对于急性暴发性胰腺炎、部分病情变化较快的患者,较早出现全身炎症反应综合征及腹腔间隔室综合征,大量液体渗出至胰周及第三间隙,尤其左右结肠旁沟、肾前间隙、

接受“阶梯式”治疗的患者均成功完成 CT 引导下穿刺置管引流,其中 22 例成功施行腹腔镜(肾镜)腹膜后清创引流术,1 例因术中出血较多改为开放手术。术后 1 例复查 CT 腹膜后脓腔显著缩小,未见明显坏死物质、气体及积液,引流液清亮,因肺部感染、肺功能衰竭死亡,无切口感染。30 例开腹手术均顺利完成,术后切口感染 13 例。两组手术时间差异无统计学意义(*P* > 0.05)。与开腹组相比,微创组术中出血少,术后肛门首次排气时间、住院时间短,住院费用少(*P* < 0.05)。见表 2。开腹组 4 例患者在 ICU 治疗,计算住院费用时未包括在内。术后患者定期随访 2 ~ 48 个月,无复发。

小网膜囊、肝肾隐窝,引起腹腔及腹膜后高压。早期经皮多点穿刺置管引流可较有效地引流渗液,缓解腹内高压状态,降低多器官功能障碍综合征发生率^[8]。与传统开腹手术相比大大降低了坏死性胰腺炎患者的早期死亡率,经皮穿刺置管引流术治疗逐渐成为早期的有效治疗手段。2011 年一项多中心随机对照试验报道,20% 的重症胰腺炎患者仅接受单纯经皮穿刺置管引流术得到治愈^[9-10]。经皮穿刺置管引流术操作穿刺入路分为经腹腔与经腹膜后入路,经腹腔穿刺一般选择经小网膜穿刺;经腹膜后穿刺一般由肾前筋膜的前方、左右结肠后方和(或)十二指肠后方进针。此操作可在 B 超或 CT 引导下进行。B 超引导下操作优势是:直视下操作可避开血管等重要结构;操作简单,时间短;创伤小,无辐射。缺点是:易受胃肠道气体的干扰;有时难以区分胃肠道与积液;病灶范围“缩小化”,有时甚至看不到明显的病灶;受操作者技术及经验水平的影响较大。CT 引导下操作恰恰能克服上述不足,而且具有

以下优势:盲区少,较少受骨性结构及消化道气体干扰;定位精确,尤其对脾周、结肠周围等处积液具有精准定位及穿刺。但CT下操作也存在一些缺点:受CT扫描孔径的制约,对于肥胖患者操作受限;对某些特定部位的小网膜囊内积液处理仍较困难;需要CT科室配合,而且费用相对较高。本组病例均首先行超声检查,确定超声下难以穿刺后选择CT下治疗。

3.2 腹腔镜(肾镜)清创引流术 经皮穿刺置管引流术后虽然部分患者症状可得到缓解,甚至治愈,但由于胰周脂肪坏死组织不易液化,不能自行流出,且常堵塞引流管,腹腔镜(肾镜)坏死组织清创引流术便成为多数重症坏死性胰腺炎患者必不可少的后续关键治疗,也即是“阶梯式”微创治疗的第二步。其优点在于创伤小,时间短,出血较少,康复快,可重复实施,对机体内环境影响较小,即使患者低血压或循环功能不稳定也可施术。手术路径也分为经腹腔与经腹膜后入路,即可经胃结肠韧带、肝胃韧带、横结肠系膜或后腹膜等,通常多选取经后腹膜路径,因此路径相对安全,对腹腔脏器及腹腔环境干扰小。术

中尽量吸净脓液,但对坏死物质的清除避免太过彻底,因为坏死组织深层往往存在丰富的新生血管,稍有不慎极有可能引起大出血,而且腔镜下止血相对困难。因此,我们认为局部脓肿壁呈现粉红色后即可停止清创,于脓腔深处放置双套管以备术后冲洗。术后根据患者病情变化及影像学资料,可反复多次实施清创手术。腹膜后入路的坏死组织清除、冲洗引流术是较成熟的技术,其手术并发症发生率及术后病死率均低于传统开腹手术,可治疗85%的感染性胰腺坏死患者^[11]。应注意的是,术中利用传统腔镜器械抓取坏死组织效率较低,为此我们专门量身定制专用抓钳抓取坏死组织,使手术效率大幅度提高,创伤进一步降低。

近年多项国内外研究表明,重症胰腺炎患者的治疗效果可能受益于延后干预,因此,手术时机是关系患者预后的重要因素。根据多项随机研究、回顾研究及前瞻性研究结果,干预时机大约在诊断4周后^[5,7,12]。而“阶梯式”微创治疗可能完全取代常规外科手术,开启治疗坏死性胰腺炎的微创时代。

参考文献:

- [1] 中华医学会外科学分会胰腺外科学组. 急性胰腺炎诊治指南[S]. 中国实用外科杂志 2015 35(1):4-7.
- [2] Le Mée J, Paye F, Sauvanet A, et al. Incidence and reversibility of organ failure in the course of sterile or infected necrotizing pancreatitis[J]. Arch Surg 2001 136(12):1386-1390.
- [3] Bucher P, Pugin F, Morel P. Minimally invasive necrosectomy for infected necrotizing pancreatitis[J]. Pancreas 2008 36(2):113-119.
- [4] Connor S, Alexakis N, Raraty MG, et al. Early and late complications after pancreatic necrosectomy[J]. Surgery 2005 137(5):499-505.
- [5] van Santvoort HC, Besselink MG, Bakker OJ, et al. A step-up approach or open necrosectomy for necrotizing pancreatitis[J]. N Engl J Med 2010 362(16):1491-1502.
- [6] Cirocchi R, Trastulli S, Desiderio J, et al. Minimally invasive necrosectomy versus conventional surgery in the treatment of infected pancreatic necrosis: a systematic review and a meta-analysis of comparative studies[J]. Surg Laparosc Endosc Percutan Tech 2013 23(1):8-20.
- [7] van Santvoort HC, Bakker OJ, Bollen TL, et al. A conservative and minimally invasive approach to necrotizing pancreatitis improves outcome[J]. Gastroenterology 2011 141(4):1254-1263.
- [8] Freeny PC, Hauptmann E, Althaus SJ, et al. Percutaneous CT-guided catheter drainage of infected acute necrotizing pancreatitis: techniques and results[J]. AJR Am J Roentgenol 1998 170(4):969-975.
- [9] van Baal MC, van Santvoort HC, Bollen TL, et al. Systematic review of percutaneous catheter drainage as primary treatment for necrotizing pancreatitis[J]. Br J Surg 2011 98(1):18-27.
- [10] 蔡守旺, 刘志伟, 董家鸿, 等. 经皮肾镜治疗胰腺坏死感染技术要点[J]. 中国实用外科杂志 2012 32(7):596-597.
- [11] Bucher P, Pugin F, Morel P. Minimally invasive necrosectomy for infected necrotizing pancreatitis[J]. Pancreas 2008 36(2):113-119.
- [12] Besselink MG, van Santvoort HC, Nieuwenhuijs VB, et al. Minimally invasive 'step-up approach' versus maximal necrosectomy in patients with acute necrotising pancreatitis (PANTER trial): design and rationale of a randomised controlled multicenter trial [ISRCTN13975868][J]. BMC Surg 2006 6:6.

(收稿日期:2016-07-21)
(英文编辑:杨庆芸)