

特集 主題 I : 家族性大腸腺腫症の診療 —up to date—

IV. 家族性大腸腺腫症に対する大腸全摘術

塚本 潔¹⁾ 松原 長秀¹⁾ 野田 雅史¹⁾ 山野 智基¹⁾ 吉村 美衣¹⁾
 濱中美千子¹⁾ 馬場谷彰仁¹⁾ 田村 和朗²⁾ 富田 尚裕¹⁾

兵庫医科大学下部消化管外科¹⁾, 近畿大学理工学部生命科学科²⁾

家族性大腸腺腫症 (Familial adenomatous polyposis : FAP) において最も配慮すべき病態は大腸癌の合併であり, 大腸癌発生の予防的観点から大腸 (亜) 全摘術が標準的な外科治療として位置づけられている。現在, 大腸 (亜) 全摘術はその術式においていくつかの選択肢があり, それぞれの特性を考慮しつつ症例の病態により選択されている。また近年, 大腸外科手術の領域において腹腔鏡手術の発展は目覚ましく, FAP に対する大腸 (亜) 全摘術においても腹腔鏡手術が適応される場合も増えてきている。予防的大腸切除の第一の目的である癌発生を予防するという根治性の確保, 術後排便機能を含めた安全性, 整容性・医療経済などの社会的観点, これらすべてを考慮したうえで各症例に最適な術式を選択することが重要であると思われる。

索引用語 : 家族性大腸腺腫症, 大腸全摘術, 腹腔鏡手術, 一期的手術

1. はじめに

通常, 大腸腺腫症 (ポリポーシス) は全大腸に 100 個以上の腺腫が発生する病態を指すが, その中でも APC 遺伝子の変異を原因とし, 常染色体優性遺伝形式を呈する家族性大腸腺腫症 (Familial adenomatous polyposis : FAP) が大半を占める。なかには腺腫の数が 100 個未満の attenuated type FAP とされるものや, FAP の類似疾患として MYH 関連ポリポーシス (MYH-associated polyposis : MAP) などの比較的少数の腺腫を有する病態も確認されているが, 古典的な FAP では放置すれば生涯のうちにほぼ 100% 大腸癌を発症し¹⁾, FAP 患者の死亡原因は大腸癌が最も多いとされている^{2,3)}。このため腺腫が確認された段階で予防的大腸切除の適応を考慮しなければならない。その際の術式として古くは大腸全摘+永久回腸人工肛門といった方法がとられていたが, 現在では自然肛門を温存した術式として, 全大腸粘膜の切除を伴う回腸囊肛門吻合術 (ileal pouch anal anastomosis : IPAA), 肛門管で切除・吻合する回腸肛門管吻合術 (ileo anal canal anastomosis : IACA), 直腸で切除・吻合する回腸直腸吻合術 (ileo rectal anastomosis : IRA) などが用いられている

(図 1)。また特に IPAA, あるいは IACA で一時的人工肛門を造設しない一期的手術が適応される場合もあるが, 施設間で方針が異なることも多く未だ安全性, 長所・短所を含め見解の一致を見ないところである。さらに最近では大腸外科の分野で腹腔鏡手術の普及は著しく, FAP に対するこれら広範囲大腸切除術式においても腹腔鏡手術が導入されつつある。本稿では術式別の長所・短所あるいは要点を示すとともに当科で現在の標準術式として取り入れている一期的腹腔鏡下 IPAA の実際についても述べたい。

2. 手術適応・導入時期

古典的 FAP の場合は通常大腸癌有病率の比較的低い 20 歳代に手術を受けることが推奨される³⁾。10 歳代の若年者の場合, attenuated type などの比較的腺腫の数が少ない場合は内視鏡的治療を加えながら手術時期を先に延ばすことも可能であるが, 嚴重に経過観察することが必要である。密生型であったり, 経過観察中に癌の発生あるいは高度異形成を確認したり, 巨大なポリープが認められたりした場合は直ちに手術を考慮するべきである。

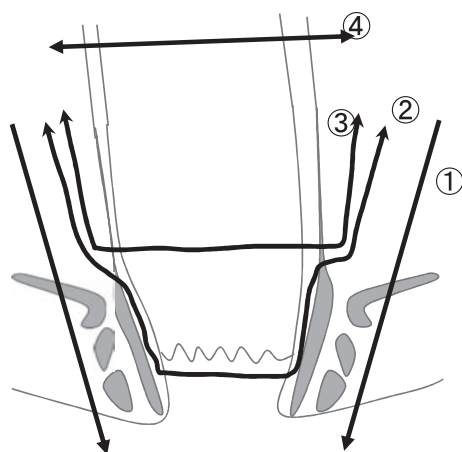


図1 各術式における直腸切離ライン

- ①大腸全摘・永久人工肛門
- ②IPAA
- ③IACA
- ④IRA

3. 手術術式別の長所と短所

＜大腸全摘術，永久回腸人工肛門造設術＞

腹会陰式直腸切断を伴う大腸全摘術で，回腸末端で永久人工肛門を造設する術式である．本術式は大腸癌の発生母地である大腸粘膜を完全に切除することができるため大腸癌発生母地を根絶するという根治性の点では最も確実であるが，特に若年で手術を受けることの多い本疾患において整容性，生活の質（quality of life：QOL）の観点から現在では予防的切除としてはほとんど用いられることはない．しかし現在でも進行下部直腸癌を合併しているために肛門温存が望めない場合は当然選択されることがあるし，高齢者や他疾患で寝たきりであるなど術後の排便機能・排便処理に問題がある症例でも選択されることがある．このような場合永久人工肛門の方が術後排便処理を簡便に行えるため，かえってQOLを高く保つことができることもある．

長所：手術手技は特殊な技術を要せず比較的容易に行える．大腸癌の予防的切除としては最も根治的である．術後排便機能などに問題がある場合はかえってQOLが良くなることもある．

短所：永久人工肛門となることで特に若年者ではQOL・整容性の面で著しく劣る．

要点：現在の基準では前記の特殊な場合を除き予防的切除の術式としては選択されることは少ない．

＜IPAA＞

欧米では吻合器を用いた経肛門吻合の術式（Double Stapling Technique：DST）もいわゆる stapled IPAA として同義に扱われていることも多いが，ここでは回腸囊と肛門を手縫い吻合する術式を IPAA とし，IACA と区別する．経肛門的に歯状線から直腸粘膜の全切除を行うが，粘膜のみを切除し括約筋は温存する．回腸末端で作成した回腸囊（現在はJ型回腸囊が主流である）と肛門を手縫いにて吻合する術式である．術後縫合不全などの合併症を考慮し吻合部の口側で一時的回腸人工肛門が造設されることも多い．

直腸粘膜を含めた全大腸粘膜を切除するため，本術式の最大の利点は予防的切除の根治性を損なわず肛門温存ができる点であり，現在FAPに対する標準的な術式とされ広く用いられている．長期予後としてはIACAと比べると残存直腸粘膜からの腺腫再発は有意に低いという報告が多く^{4,5)}，術後腺腫・癌腫の発生リスクが高い症例（特に直腸において）では積極的に選択すべきである．確かに粘膜切除を施行すれば術後の遺残粘膜からの腺腫・癌の発生はほぼ抑えられるはずであるが，術後直腸粘膜の遺残が少なからず存在し長期経過例では腺腫の発生も確認されたという報告もある⁵⁻⁷⁾．特に密生型，直腸にポリープが多発するタイプでは確実に全粘膜切除を施行することが重要で，肛門移行帯を含めた全粘膜切除を行うことで理論的には腺腫の再発を防ぐことができるはずである．この点でDST再建を行うIACAとは本質的に異なった術式であるといえる．しかし粘膜を確実に切除しつつ括約筋を温存し肛門機能を保つということは手技的に熟練を要するという側面を持っており⁸⁾，施設の習熟度などを考慮し適応には十分な配慮が必要であると考えられる．腹腔鏡下手術が導入されることもあるが手術手技・時間的な問題で制限が多いことも事実である．一方，術後の排便機能に関してはIACAと同等という報告もあるが⁹⁾IACAに比し劣るという報告が多く¹⁰⁻¹²⁾，またIRAに比べると排便機能は劣るとされている¹³⁻¹⁶⁾．短期成績で見ると，術後合併症の頻度はIRAと比べると多い傾向があるとされるが¹³⁾，潰瘍性大腸炎も含めたIPAAとIACA（stapled IPAA）を比較したメタアナリシスでは術後合併症に差はないとされている¹⁷⁾．一時的人工肛門を造設されることも

多いがこれも施設間で違いがある。

長所：根治性はほぼ保たれつつ肛門温存が可能。

短所：術後排便機能は IACA にやや劣る可能性があり，IRA に比べると劣る。手技が複雑で術後合併症がやや多い。一時的人工肛門を要する場合が多い。

要点：予防的切除の根治性の観点から FAP に対する標準術式として広く用いられている。症例の病状，特に直腸のポリープの数・状態を考慮し高リスク症例では積極的に選択されるべきである。本術式の技術的な問題点としては複雑な手技を要するため症例数の多い熟練した施設で施行されることが望ましい。

<IACA>

腹腔側からのアプローチで肛門管にて自動縫合器で切離し大腸（亜）全摘を施行したのち，回腸嚢と肛門管を DST にて再建する術式である。欧米では IPAA とほぼ同義に扱われることも多いが，肛門管の粘膜が一部遺残する点で IPAA と大きく異なる。残存粘膜から腺腫，癌腫が発生するリスクがあるため特に直腸に密生型ポリープを認める症例などでは避けるべきであり，そうではない場合でも嚴重な術後サーベイランスが必要である。IRA と比べると残存粘膜の範囲は少なくその分腺腫再発のリスクも少ないと考えられるが，一旦内視鏡的切除不能な病変が発生し再度外科的切除が必要になった際には回腸嚢を含めた切除が必要になることが多く，IRA 後の再手術よりも肛門温存が困難で大腸全摘術，永久人工肛門になる可能性が高いことにも留意するべきである。IPAA に比べると手技的・時間的な制約は少なく，最近では腹腔鏡下手術で施行されることもある。

長所：IPAA に比べ術後排便機能が良好である可能性がある。手技的に IPAA より簡便である。

短所：直腸粘膜が一部残存することで根治性は IPAA より劣る。直腸ポリープの数・状態によっては腺腫再発のリスクが高い。一時的人工肛門を要する場合がある。

要点：IPAA とともに広く用いられている術式であるが根治性の面から直腸ポリープの状態によっては適応を慎重に考慮する必要がある。

<IRA>

結腸を全摘し，直腸と回腸を吻合する術式である。回腸嚢を必要とすることは少なく通常の端々吻合あるいは側端吻合が行われることが多い。直腸は温存されるので術後排便機能に関しては良好で周術期合併症も IPAA，IACA に比べ少ない¹³⁻¹⁶⁾。手術手技的にも単純であり腹腔鏡下で行う際の制限も少ない。ただし直腸粘膜は広範囲に遺残するため IACA と同様，直腸のポリープの状態を考慮し腺腫再発リスクの高い症例では避けるべきである。術後の定期的なサーベイランスも必須であり，再手術を要する病変が出現した場合は IPAA あるいは直腸切断術を考慮する。初回手術で回腸嚢を作成しないため，再手術の際も IPAA を行うための有効回腸長が確保できることも多く，永久人工肛門を避けられる可能性が高い。また，残存直腸の剥離も IACA 後に比べ容易であるので，再手術の際の手技的な制約は IACA より少ないといえる。初回手術の際に一時的人工肛門を要することは少ない。腹腔鏡下手術における手技的な制約も少なく，比較的腹腔鏡手術を導入しやすい¹⁸⁾。

長所：術後排便機能が良好で術後合併症も少ない。手技が簡便で腹腔鏡下手術における制限も少ない。一時的人工肛門を要することが少ない。再手術（残存直腸切除）の際に術式選択の自由度が IACA より高い。

短所：腺腫・癌腫の発生母地である直腸粘膜が遺残するため選択できる症例は限られる。術後残存直腸のサーベイランスは必須である。

要点：根治性には欠けるが直腸ポリープの状況，肛門機能，患者年齢などを考慮し限られた症例には選択できる術式である。術後サーベイランスが必須で嚴重なフォローを要する。

<一期的手術の妥当性>

一期的大腸全摘手術は人工肛門の状態を避けることができ，一度の手術で治療が完結することから，特に若年者が多い FAP 患者において社会的制約，整容性，医療経済などの面で優れているといえる。しかし，術後の縫合不全を含めた合併症率が二期的手術に比べて有意に高いという報告も多く，一期的手術に慎重な意見も多く存在する。一期的手術と二期的手術を比較したメタアナリシス¹⁹⁾では機能的予

後は両群間に差はないが縫合不全は一期的手術で有意に多く一期的手術は適応症例を選択するべきであるとしている。ただし、これらの報告は潰瘍性大腸炎を含めた検討がほとんどで FAP に限った検討はあまりない。周術期のステロイド剤の使用の有無が術後合併症に関係しているという報告は多く、ステロイド使用を含めた同一患者背景の下でのランダム化試験²⁰⁾では縫合不全を含めた合併症に差はなかったとしている。また、4,000 例以上の大腸全摘術を retrospective に検討した報告では術後合併症において両群間に差はなく一期的手術を選択する要因として器械吻合、ステロイド不使用、FAP、癌、女性、26 歳以下が挙げられておりステロイドを通常使用することのない FAP において一期的手術を選択できる可能性が示唆されている²¹⁾。さらに二期的手術では人工肛門関連の合併症も無視できるものではなく、医療経済的にも二期的手術で約 25% 医療費が余計にかかるという指摘もある²²⁾。エビデンスとしては未だ確立されたものではないが潰瘍性大腸炎に比べステロイド使用などのリスクが少ない FAP において一期的手術が選択しうる妥当な術式である可能性はあると考える。

<腹腔鏡下手術の妥当性>

腹腔鏡手術の大腸外科分野における進歩・発展は目覚ましく、FAP に対する広範囲大腸切除においても例外ではない。腹腔鏡と開腹の IPAA を比べた 2009 年のコクランレビュー²³⁾（潰瘍性大腸炎あるいは IACA (stapled IPAA) を含む）では腹腔鏡手術のほうが手術時間は長いものの短期成績に差はなく整容性に優れているとしており、その他の報告でも短期成績についてはほぼ同様の結果を示している²⁴⁾。また、IPAA 後の骨盤内癒着により妊孕性が低下する可能性を指摘されているが²⁵⁾、これに関しても腹腔鏡手術のほうが良好であるとの報告があり²⁶⁾、腹腔鏡下手術の優位性を示唆する報告も多い。大腸癌以外で FAP 患者の重要な死因の 1 つであるデスマイド腫瘍は手術などの創が原因の 1 つとされているが²⁷⁻²⁹⁾、通常開腹手術と比べて創部の長さは有意に短いとされる²³⁾腹腔鏡手術においてデスマイド腫瘍の発生が抑えられる可能性は考えられる。しかしデスマイド腫瘍発生リスクを含めた腹腔鏡手術の長期成績の報告は乏しく未だその有用性について

はコンセンサスを得ていない。現時点で腹腔鏡手術の利点で確実にいえることは唯一整容性に優れていることであるが、今後妊孕性、デスマイド腫瘍のリスクなど長期的にも良好な成績が示される期待は大きい。短期成績では開腹手術と同様である可能性も高く術式選択として妥当であるものとする。しかし、手技的な難易度は高い術式であるので適応にはそれぞれの症例、施設の方針などから慎重に考慮する必要があるだろう。

4. 一期的腹腔鏡下 IPAA の実際

当科では FAP に対する予防的大腸切除において根治性の観点から経肛門の粘膜切除を伴う IPAA を標準的な術式として位置付けている。潰瘍性大腸炎を含めた IPAA 手術症例数が蓄積されるにしたがい手技が安定したため 1998 年より FAP に対して一時的人工肛門造設を伴わない一期的 IPAA を導入、2000 年以降では約 80% の症例に対して一期的手術を施行している。また一方で、整容性を高めた術式として 2000 年より下腹部横切開（ビキニライン）による IPAA³⁰⁾、2009 年より腹腔鏡下 IPAA を導入している。下腹部横切開による IPAA も整容性に優れた術式ではあるが、脾彎曲部が高位に位置する症例や肥満症例では手技的に難渋することも少なくない。腹腔鏡下 IPAA では手技的にこのような問題が生じることも少なく、かつさらに整容性を高めた術式であると考えている（図 2）。腹腔鏡下手術を導入した 2009 年以降では約 70% の症例で腹腔鏡下 IPAA を施行しており、一期的腹腔鏡下 IPAA が現在当科での標準術式となりつつある。以下に当科で実際施行している腹腔鏡下 IPAA の手技とその要点につき記述する。

<体位・手術室配置>

体位は碎石位とし、両側に術者、カメラオペレーターが入れるように両上肢は拳上しておく。左右のローテーション、頭低・高位、様々な角度に手術台を傾けるため体幹、頭部がずれないように側板などで確実に固定し手術前に体位テストを必ず施行する。右側結腸の授動から開始するため術者、カメラオペレーターは患者左側に、助手は患者右側に立ち手術を開始する。介助看護師・器械台は患者左側足側に位置する。モニターは患者の左右上下 4 方向に設置する。

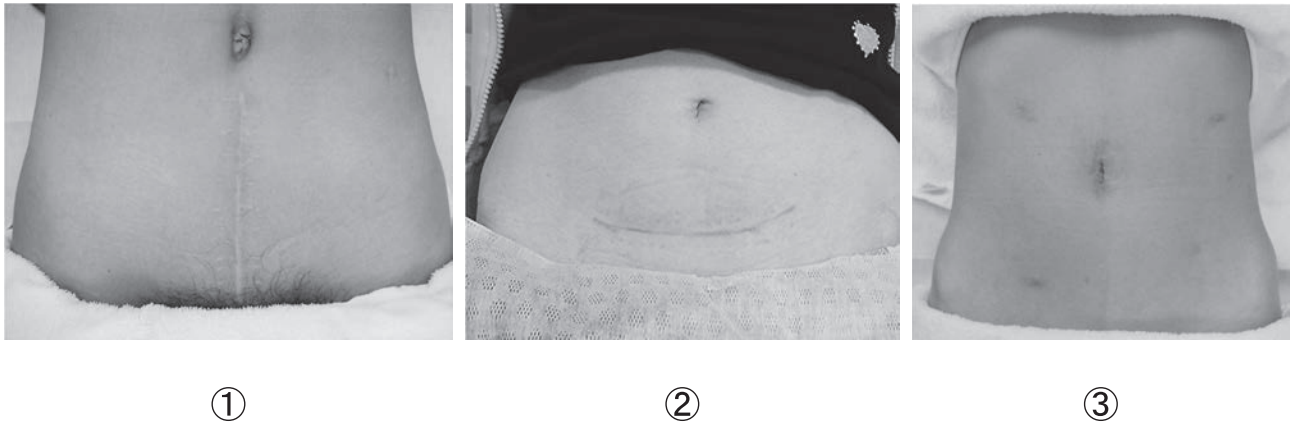


図2 IPAA 術後創部比較

- ①通常開腹
②下腹部横切開（ビキニライン切開）
③腹腔鏡手術

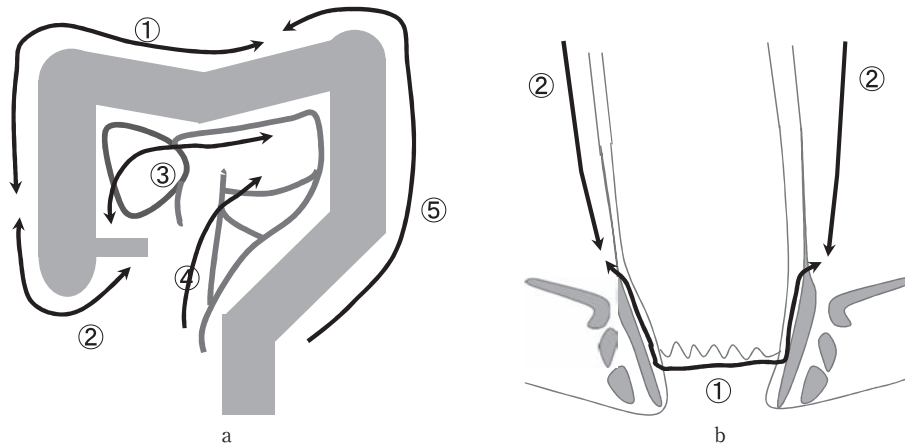


図3 a：結腸授動の手順

- ①→⑤の順に授動
右側結腸の授動が完了してから左側に移る様定型化している
b：下部直腸授動の手順
経肛門的粘膜切除の後に鏡視下に下部直腸の授動を行う

<ポート位置・腹腔内観察>

カメラポートを臍部に，操作用ポートは左上・右下に 12mm，左下・右上に 5mm を挿入する 5 ポートで手術を開始する．右下 12mm の操作用ポートはやや内側に置いたほうが骨盤内操作の手技が容易となる．腹腔内をよく観察し術前に指摘されていない病変，特に腹腔内デスマイド腫瘍の合併の有無などを十分確認する必要がある．

<手術手技>

体位変換や手術視野展開の回数をできるだけ少なくすることが手術時間短縮の要点でもあるため，同

体位・同視野下に施行できる操作は完了してから次の操作に移るよう心掛けている．そのため結腸・直腸授動の手順は定型化し安全に短時間で施行できるよう工夫している（図3）．

(1) 右側結腸授動

体位は水平位のままとし，助手に大網をテント状に腹側に牽引させてまず網嚢を解放する．そこから肝彎曲部に向けて大網を切離していき肝彎曲部の授動を行う．さらに尾側方向へ横行結腸間膜を授動していき十二指腸下行脚，臍頭前部を露出するところまで剥離を進める．この時点で副右結腸静脈は処理しておくことで後の不要な出血を避けることがで

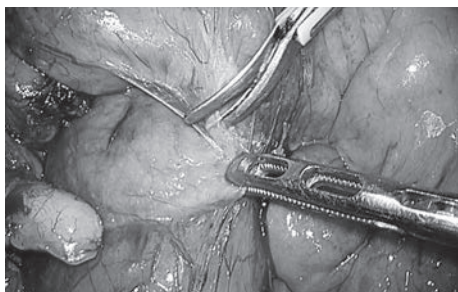


図4 臍前面, 上腸間膜動静脈裏面を十分剥離することで回腸囊長を稼ぐことができる

きる。肝彎曲部から上行結腸外側の剥離を可及的に進めたのち頭低位、やや左側低位とし小腸を頭側に圧排、回盲部間膜背側からの剥離・授動に移る。この際、先ほどの頭側からの剥離層と連続させるとともに臍前面、上腸間膜動静脈裏面を十分剥離しておくことが重要で、左側方向にもトライツ靭帯近傍まで剥離しておく(図4)。この剥離が不十分であると回腸囊の有効長が確保できないことがあり、稀に肛門吻合に十分な回腸囊長を得られないことがある。上腸間膜動静脈を含めた小腸間膜の自由度が回腸囊先端までの距離を決定する重要な要因になっているからである。開腹手術では必要に応じて随時この部位の剥離を追加することが容易であるが、腹腔鏡手術の場合ここで剥離を完了しておくことが手術時間の短縮にもつながる。右側結腸の授動が完了したら間膜の処理に移る。回結腸動静脈を温存するラインで上行結腸間膜を処理していく。この際、郭清が必要でない場合は中間位で間膜を処理していくためシーリングデバイスを使用することで結紮は通常必要ない。中結腸動静脈を処理し、可及的に脾彎曲部方向に横行結腸間膜を処理しておく。

(2) 左側結腸授動

術者・カメラオペレーターは患者右側に、助手は患者左側に移り体位は頭低位のまま左側低位とする。小腸を患者右側に圧排し左側結腸から直腸間膜内側の視野を得る。通常のがん手術と同様に内側アプローチにて間膜の剥離・授動を開始し下腸間膜動脈背側を剥離していく。郭清が必要でない場合は神経損傷などの合併症を避けることが最も重要であり層が不明瞭な場合は間膜側で剥離するよう心掛ける。また下腸間膜動脈の処理も根部よりやや末梢側で切

離することで不要な神経損傷を避けることができる。同レベルで下腸間膜静脈も処理したのち、さらに外側、頭側に向けて剥離を進めていく。頭側も同視野から可及的に剥離していくが臍尾部背面に入らないよう注意する。左側結腸外側の剥離に移り内側の層と連続させ脾彎曲部に向けて剥離を進める。大網を先ほどの右側からの切離ラインと連続させて処理、脾彎曲部の授動を外側、頭側から行う。この時頭低位を解除しやや頭高位にすると視野展開が容易になることがある。脾彎曲部の授動が終了したら、結腸間膜の処理を中間位で行い右側からの間膜切離ラインと連続させる。

(3) 直腸授動(後方)

右側低位のまま頭低位とし骨盤内の小腸を頭側に圧排する。これも通常のがん手術と同様に直腸後方の授動を可及的に行うがやはり神経損傷を避けるため十分な配慮が必要で、層が不明瞭な場合は直腸間膜側で剥離するよう心掛ける。なお、側方および前方の剥離はこの段階では施行せず経肛門的粘膜切除終了後に肛門側からのプッシュバックガーゼをメルクマールにすることで安全かつ短時間に剥離することができる(後述)。

(4) S状結腸切離

標本摘出の際に以前は臍部小開腹創から直腸粘膜を含む全大腸を取り出していたが、初期の症例で摘出する際に肛門側断端に圧がかかり、便汁が腹腔内に漏れて汚染されるという経験をした。そのため現在では癌合併がないかぎり、一旦S状結腸で自動縫合器にて切離するようになっている。こうすることで後の下部直腸剥離の際にも直腸の牽引が容易で操作がしやすくなる。S状結腸から直腸S状部あたりで間膜処理し、自動縫合器にて腸管を切離する。

(5) 結腸摘出・回腸囊作成

水平位とし気腹終了、カメラポートの創を4-5cm程度に延長し創縁ドレープを装着する。S状結腸切離断端から創外に引き出し回腸末端にて自動縫合器で切離、結腸を摘出する。15cmの回腸囊を作成すべく回腸末端から15cmの部位で間膜にネラトンチューブを通し肛門側に牽引、回腸囊の先端が恥骨下縁まで到達することを確認し肛門吻合に十分な長

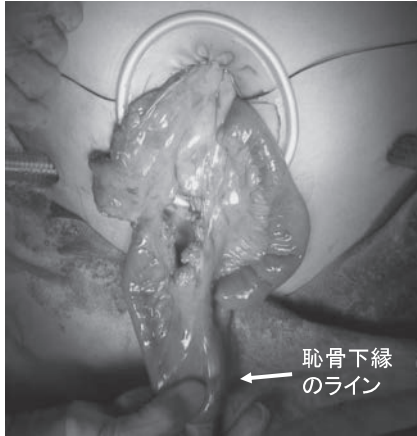


図5 臍部小開腹創から引き出した15cmの回腸嚢先端が恥骨下縁に十分届くことを確認

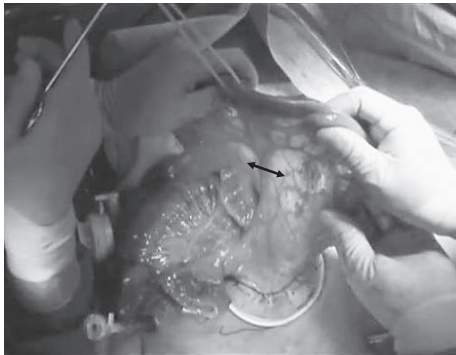


図6 血流を確認後血管のアーケードを残しつつ mesenteric window を開放する

さが確保できることを確認する(図5)。この確認は非常に重要であり、確実に届くことを確認するまでは経肛門的粘膜切除を始めてはならない。また、血流に問題がない限り全例 mesenteric window は開放しさらに届く距離を確保するようにしている(図6)。体型や小腸間膜の長さなどにより、まれに IPAA に足る回腸嚢長をどうしても得られない場合があり、その時は IACA などほかの術式に変更せざるを得ない。特に腹腔鏡手術では開腹創が小さいため開腹手術に比べてこの確認がやや困難な場合がある。その時は躊躇せず小開腹創を延長あるいは恥骨上に開腹創を追加するなどして確認することが必要である。IPAA 可能と判断したら手術台を拳上し回腸嚢作成チームと肛門操作チームに分かれて同時進行する。回腸断端から15cmを回腸嚢先端とし回腸嚢を作成する。口側1/3のところでは腸管に小孔をあけ自動縫合器にて回腸嚢内腔を作成、小孔は手縫いにて

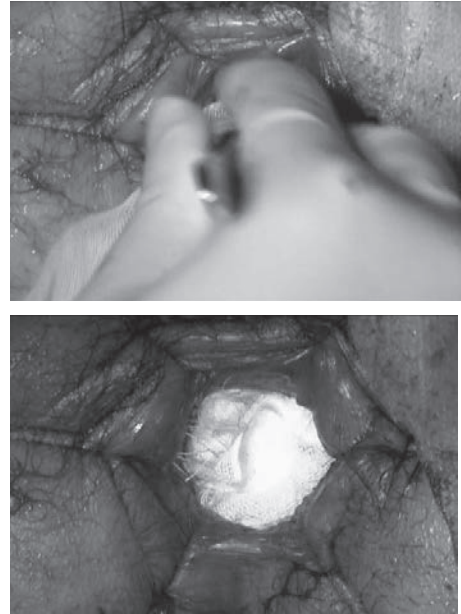


図7 経肛門的粘膜切除終了後5枚連続ガーゼで口側にプッシュバックする

縫合閉鎖する。回腸嚢先端の apical bridge を切離することを忘れないように注意する。

(6) 経肛門的直腸粘膜切除

6方向に支持糸をかけて十分肛門を展開し肛門鏡にて肛門・肛門管を観察、ポリープの状態や癌の合併を再度確認する。エピネフリン加生理食塩水を粘膜下層に注入し粘膜を拳上させ肛門移行帯の粘膜を遺残させないように歯状線や肛門側から電気メスにて粘膜切除を開始する。全周性に粘膜切除を終えた時点で断端を縫合閉鎖しその結紮糸を牽引しながら口側に粘膜剥離を進める。この際、フック型の超音波凝固切開装置(ハーモニックスカルペル®)を使用することで括約筋を損傷することなく安定した層で剥離することができる。肛門管を超えたところで内外括約筋間溝に入りさらに口側に剥離を進める。前方は肛門管を超えてさらに口側に可及的に剥離しておく。後方は腹腔側の切離層と連続させてもよい。便が漏れ出ないように断端を筋層の巾着縫合にて埋没させ生理食塩水で洗浄した後、5枚連続で結び繋げたガーゼにて断端を頭側にプッシュバックする(図7)。

(7) 直腸授動(前・側方)、直腸摘出

手術台を通常の高さに戻し再度気腹、腹腔鏡操作

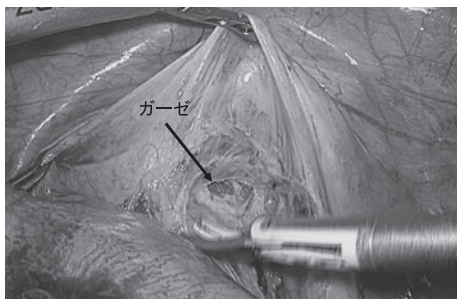


図8 ダグラス窩の腹膜を切開すると容易に肛門側からのガーゼを確認できる


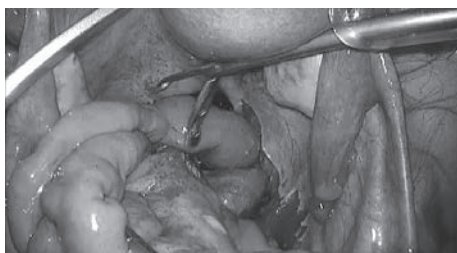


図9 鏡視下に肛門管内まで確認し、捻れの無いように注意しながら回腸囊を引き下ろす

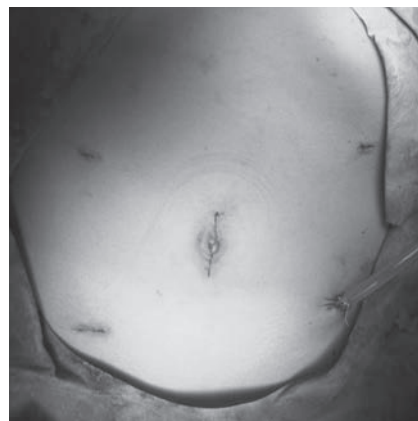

図10 ドレーンと手術終了時の創部

ともに、腹腔鏡手術では用手的に補助をすることができないため開腹手術の際よりも引き下ろしにくいので工夫を要する。当科では通常鏡視下食道手術の際に使用している鏡視下用気管圧排鉗子にて骨盤前面を圧排し骨盤前腔のスペースを確保している（図9）。骨盤腔内であれば気腹を併用せず鏡視下に確認できるので小開腹創から腹腔鏡を挿入し回腸囊のねじれ、後面に小腸の迷入などのないことを確認しながら回腸囊を引き下ろす。狭骨盤や間膜の脂肪が多い症例など鏡視下に安全に操作できない場合は、開腹創を延長することも考慮し安全に操作する必要がある。肛門管に4針固定糸を置き回腸囊を固定、先端に小孔をあけ全周性に手縫いにて通常24針で吻合する。二期手術の場合吻合部狭窄を避けるため16針で吻合することもある。吻合部に緊張がかかる症例や骨盤内の汚染があった症例などでは二期手術に変更することも躊躇してはならない。経肛門的に回腸囊内に減圧ドレーン（Malecot catheter®28Fr）を挿入し肛門操作を終了する。

腹部のドレーンは左下ポートから閉鎖式ドレーン（J-vac®24Fr）を回腸囊後面に留置し閉創、手術終了する（図10）。

<一期的腹腔鏡下 IPAA の要点>

一期的手術は人工肛門を避けることができるため社会的制約が軽減され結果、QOLも高く保たれる可能性がある。また腹腔鏡下手術は整容性に優れ特に若年者において適していると思われる。しかし技術的に複雑で習熟を要する術式であり普及するには時間がかかるかもしれない。特に、吻合部に緊張を

に移る。体位は頭低位のみで骨盤内の小腸を頭側に排除するだけで良い。前方ダグラス窩の腹膜を切開、肛門からのプッシュバックガーゼがすぐに透見できるのでそれをメルクマールに肛門側の層と連続させる（図8）。さらに側方の剥離も直腸間膜を確認しながら剥離していくが肛門側操作のラインと合わせて確認すると容易に安全な層で短時間に剥離することができる。肛門側操作の後に下部直腸（特に前方・側方）の剥離をするのはこのためである。次いで、直腸を肛門から摘出する。

（8）経肛門吻合，ドレーン

肛門から腹腔鏡用の腸把持鉗子を挿入し臍部小開腹創に先端を出し、回腸囊先端を鉗子で把持し肛門まで回腸囊を引き下ろす。この時無理に牽引して回腸囊の漿膜損傷をきたすことのないよう注意すると

かけることなく肛門まで回腸嚢を引き下ろす際には工夫が必要で開腹手術に比しやや困難である。また、安全性、予後などを含めた短期・長期成績のエビデンスは未だ十分とはいえないことから現時点では施設・手術チームの習熟度を考慮し慎重に適応を考慮する必要があると考える。

5. おわりに

FAP のポリポーシスに対する治療方針として内視鏡介入試験も現在進行中であり徹底的にポリープ切除を行いフォローする、あるいは手術適応時期を延ばすといった方法も試みられている³¹⁾。しかし現時点では大腸癌発生を予防するための標準的な治療法はあくまでも外科的大腸切除である。その際の術式選択において第一の目的である大腸癌の予防、すなわち根治性は担保されなければならない。しかし、若年で手術を受けることの多い FAP 症例において整容性、社会的制約、医療経済的側面を含めた問題は軽視できるものではなく、これらすべての観点から各症例に適した術式選択をするべきである。疾患と術式の特殊性から大規模な臨床試験を施行するのは困難であるという側面をもつが、今後さらなるエビデンスを構築していく必要があり、手術術式のみならず内視鏡的治療の介入も含めた集学的な治療法の標準化が望まれる。

利益相反：なし

文 献

- Bussey HJR: Familial polyposis coli; family studies, histopathology, differential diagnosis, and results of treatment. John Hopkins University Press: Baltimore, 1975
- Bisgaard ML, Fenger K, Bulow S, et al: Familial adenomatous polyposis (FAP): Frequency, penetrance, and mutation rate. *Hum Mutat* 3 : 121-125, 1994
- Iwama T, Tamura K, Morita T, et al: A clinical overview of familial adenomatous polyposis derived from the database of the Polyposis Registry of Japan. *Int J Clin Oncol* 9 : 308-316, 2004
- P Ganschow, I Treiber, Ulf Hinz, et al: Residual rectal mucosa after stapled vs. handsewn ileal J-pouch-anal anastomosis in patients with familial adenomatous polyposis coli (FAP)—a critical issue. *Langenbecks Arch Surg* 400 : 213-219, 2015
- von Roon AC, Will OC, Man RF, et al: Mucosectomy With Handsewn Anastomosis Reduces the Risk of Adenoma Formation in the Anorectal Segment After Restorative Proctocolectomy for Familial Adenomatous Polyposis. *Annals of Surgery* 253 : 314-317, 2011
- Smith JCI, Schäffer MW, Ballard BR, et al: Adenocarcinomas After Prophylactic Surgery For Familial Adenomatous Polyposis. *J Cancer Ther* 4 : 260-270, 2013
- A Zahid, S Kumar, D Koorey, et al: Pouch adenomas in Familial Adenomatous Polyposis after restorative proctocolectomy. *Int. J of Surgery* 13 : 133-136, 2015
- McMullen K, Hicks TC, Ray JE, et al: Complications associated with ileal pouch-anal anastomosis. *World J Surg* 15 : 763-766, 1991
- Ganschow P, Warth R, Hinz U, et al: Early postoperative complications after stapled vs handsewn restorative proctocolectomy with ileal pouch-anal anastomosis in 148 patients with familial adenomatous polyposis coli: a matched-pair analysis. *Colorectal Dis* 16 : 116-122, 2014
- HT Kirat, FH Remzi, RP Kiran, et al: Comparison of outcomes after handsewn versus stapled ileal pouch-anal anastomosis in 3,109 patients. *Surgery* 146 : 723-730, 2009
- Remzi FH, Church JM, Bast J, et al: Mucosectomy vs. stapled ileal pouch-anal anastomosis in patients with familial adenomatous polyposis. *Dis Colon Rectum* 44 : 1590-1596, 2001
- Saigusa N, Kurahashi T, Nakamura T, et al: Functional outcome of stapled ileal pouch-anal canal anastomosis versus handsewn pouch-anal anastomosis. *Surg Today* 30 : 575-581, 2000
- Aziz O, Athanasiou T, Fazio VW, et al: Meta-analysis of observational studies of ileorectal versus ileal pouch-anal anastomosis for familial adenomatous polyposis. *Br J Surg* 93 : 407-417, 2006
- PV Duijvendijk, JFM Slors, CW Taat, et al: Functional Outcome After Colectomy and Ileorectal Anastomosis Compared With Proctocolectomy and Ileal Pouch-Anal Anastomosis in Familial Adenomatous Polyposis. *Ann Surg* 230 : 648, 1999
- Günther K, Braunrieder G, Bittorf BR, et al: Patients with familial adenomatous polyposis experience better bowel function and quality of life after ileorectal anastomosis than after ileoanal pouch. *Colorectal Dis* 5 : 38-44, 2003
- Björk J, Akerbrant H, Iselius L, et al: Outcome of primary and secondary ileal pouch-anal anastomosis and ileorectal anastomosis in patients with familial adenomatous polyposis. *Dis Colon Rectum* 44 : 984-992, 2001
- RE Lovegrove, VA Constantinides, AG Heriot, et al: A Comparison of Hand-Sewn Versus Stapled Ileal Pouch Anal Anastomosis (IPAA) Following Proctocolectomy A Meta-Analysis of 4183 Patients. *Ann Surg* 244 : 18-26, 2006
- McNicol FJ, Kennedy RH, Phillips RK, et al: Laparoscopic total colectomy and ileorectal anastomosis (IRA), supported by an enhanced recovery programme in cases of familial adenomatous polyposis. *Colorectal Dis* 14 : 458-462, 2012
- Weston-Petrides GK, Lovegrove RE, Tilney HS, et al: Comparison of Outcomes After Restorative Proctocolectomy With or Without Defunctioning Ileostomy.

- Arch Surg 143 : 406-412, 2008
- 20) Grobler SP, Hosie KB, Keighley MR: Randomized trial of loop ileostomy in restorative proctocolectomy. *Br J Surg* 79 : 903-906, 1992
- 21) Lovegrove RE, Tilney HS, Remzi FH, et al: To Divert or Not to Divert: A Retrospective Analysis of Variables That Influence Ileostomy Omission in Ileal Pouch Surgery. *Arch Surg* 146 : 82-88, 2011
- 22) Joyce MR, Kiran RP, Remzi FH, et al: In a select group of patients meeting strict clinical criteria and undergoing ileal pouch-anal anastomosis, the omission of a diverting ileostomy offers cost savings to the hospital. *Dis Colon Rectum* 53 : 905-910, 2010
- 23) Ahmed A, Keus F, Heikens JT, et al: Open versus laparoscopic (assisted) ileo pouch anal anastomosis for ulcerative colitis and familial adenomatous polyposis. *Cochrane Database Syst. Rev.* 21: CD006267. doi: 10.1002/14651858.CD006267.pub2. 2009
- 24) S Schiessling, C Leowardi, P Kienle, et al: Laparoscopic versus conventional ileoanal pouch procedure in patients undergoing elective restorative proctocolectomy (LapConPouch Trial)—a randomized controlled trial. *Langenbecks Arch Surg* 398 : 807-816, 2013
- 25) Olsen KØ, Juul S, Bülow S, et al: Female fecundity before and after operation for familial adenomatous polyposis. *Br J Surg* 90 : 227-231, 2003
- 26) LB Berjot, L Maggiori, D Birnbaum, et al: A Total Laparoscopic Approach Reduces the Infertility Rate After Ileal Pouch-Anal Anastomosis A 2-Center Study. *Ann Surg* 258 : 275-282, 2013
- 27) L Bertario, A Russo, P Sala, et al: Genotype and phenotype factors as determinants of desmoid tumors in patients with familial adenomatous polyposis. *International Journal of Cancer* 95 : 102-107, 2001
- 28) Clark SK, Phillips RK: Desmoids in familial adenomatous polyposis. *Br J Surg* 83 : 1494-1504, 1996
- 29) A Sinha, PP Tekkis, DC Gibbons, et al: Risk factors predicting desmoid occurrence in patients with familial adenomatous polyposis: a meta-analysis. *Colorectal Disease* 13 : 1222-1229, 2011
- 30) 柳生利彦, 柳 秀憲, 池内浩基ほか: ビキニラインアプローチ法による 1 期的大腸全摘, 回腸囊肛門吻合術の検討. *日本大腸肛門病会誌* 60 : 77-82, 2007
- 31) Ishikawa H, Mutoh M, Iwama T, et al: Endoscopic management of familial adenomatous polyposis in patients refusing colectomy. *Endoscopy* 2015 Sep9 [Epub ahead print]

Total Proctocolectomy for Familial Adenomatous Polyposis

Kiyoshi Tsukamoto¹⁾, Nagahide Matsubara¹⁾, Masafumi Noda¹⁾, Tomoki Yamano¹⁾, Mie Yoshimura¹⁾, Michiko Hamanaka¹⁾, Akihito Babaya¹⁾, Kazuo Tamura²⁾ and Naohiro Tomita¹⁾

¹⁾Department of Surgery, Hyogo College of Medicine, ²⁾Department of Life Science and Engineering, Kinki University

For patients with familial adenomatous polyposis (FAP), the occurrence of colorectal cancer is a major problem, and (sub) total proctocolectomy has been recognized as the standard surgical treatment to prevent such cancer. There are several options for the surgical procedure, each of which is selected according to the characteristics of the procedure and the patient. Recently, the number of cases of laparoscopic surgery for FAP patients is increasing. There are several matters regarding the selection of surgical options for eliminating the risk of cancer, including safety, bowel function, cosmetic outcome, and cost. It is important to select the optimal type of surgery for each patient by taking all these matters into account.

Key words: Familial adenomatous polyposis, Total proctocolectomy, Laparoscopic surgery, One-stage operation

(依頼原稿)