

# Rola chirurgii w przewlekłym zapaleniu trzustki

## The Role of Surgery in Chronic Pancreatitis

Miloš Kňazovický, Veronika Roškovičová, Tomáš Gajdzik, Tomáš Hildebrand, Jana Kaťuchová, Jozef Radoňák

1<sup>st</sup> Department of Surgery, Louis Pasteur University Hospital, Košice, Slovakia

Historia artykułu: Otrzymano: 22.05.2023 Zaakceptowano: 13.11.2023 Opublikowano: 16.11.2023

**STRESZCZENIE:** Przewlekłe zapalenie trzustki jest chorobą zapalną, charakteryzującą się postępującym zastępowaniem funkcjonalnego miąższu trzustki przez tkankę włóknistą, co w konsekwencji prowadzi do niewydolności zewnątrz- i wewnątrzwydzielniczej. Typową cechą kliniczną PZT jest nawracający, silny ból w górnej części brzucha, który negatywnie wpływa na jakość życia pacjenta. Leczenie zachowawcze, jako metoda pierwszego wyboru, nie wpływa na nieodwracalne zmiany w tkance trzustki. Chociaż we wczesnych stadiach choroby pewne korzyści może przynieść drenaż endoskopowy, jest on zazwyczaj nieskuteczny w dłuższej perspektywie. Na podstawie najnowszych badań najbardziej odpowiednią opcją leczenia w celu poprawy jakości życia wydają się interwencje chirurgiczne obejmujące szeroki zakres skutecznych i sprawdzonych procedur drenażu i resekcji. Postępy w zakresie techniki chirurgicznej i intensywnej opieki pooperacyjnej zwiększyły częstość wykonywania operacji trzustki, podczas gdy poprawa metod diagnostycznych zwiększyła liczbę pacjentów, którzy spełniają wskazania do takiej operacji. Do zabiegów kwalifikują się pacjenci w podeszłym wieku i przewlekle chorzy. Pomimo zmniejszenia śmiertelności, problemem pozostaje wysoka chorobowość okołoperacyjna. Obecnie, u pacjentów z masą zapalną w obrębie głowy trzustki, najlepsze wyniki oferują zabiegi resekcji odźwiernika i dwunastnicy, przy czym różne warianty techniczne tych zabiegów wydają się dawać podobne rezultaty. Różne techniki charakteryzują się podobnymi wynikami pod względem śmiertelności, chorobowości, łagodzenia bólu, oczekiwanej długości życia i poprawy jakości życia. W kilku badaniach omówiono optymalny czas wykonania operacji; większość chirurgów opowiada się obecnie za wczesną interwencją chirurgiczną w celu zapobieżenia rozległemu zniszczeniu tkanki trzustki.

**SŁOWA KLUCZOWE:** endoskopia, przewlekłe zapalenie trzustki, techniki resekcji, zabiegi chirurgiczne

**ABSTRACT:** Chronic pancreatitis is an inflammatory disease characterized by the progressive replacement of the functional pancreatic parenchyma with fibrotic tissue. This leads to exocrine and endocrine insufficiency. A typical clinical feature is recurrent, severe upper abdominal pain, which negatively affects the patient's quality of life. Conservative treatment as the method of first choice does not prevent irreversible changes in the pancreatic tissue. While endoscopic drainage can have some benefits in the early stages of the disease, it is generally unsuccessful in the long term. Based on recent studies, surgical intervention appears to be the most suitable treatment option for improving the patient's quality of life. It currently includes a wide range of effective, proven drainage and resection procedures. Advances in surgical techniques and postsurgical intensive care have increased the frequency of pancreatic surgeries, while improvements in diagnostic methods have increased the number of patients who meet the indications for such surgery, including elderly and chronically ill patients. However, despite mortality rates decreasing, high morbidity rates remain a problem. Currently, in patients with an inflammatory mass in the head of the pancreas, pyloric and duodenal-preserving resection offers the best results. Different variants of these techniques appear to produce similar results. Various techniques have shown similar outcomes in terms of mortality, morbidity, pain relief, life expectancy and improved quality of life. The optimal timing of surgery has been addressed by several studies and most surgeons now favor early surgical intervention in order to prevent extensive destruction of pancreatic tissue.

**KEYWORDS:** chronic pancreatitis, endoscopy, resection techniques, surgical procedures

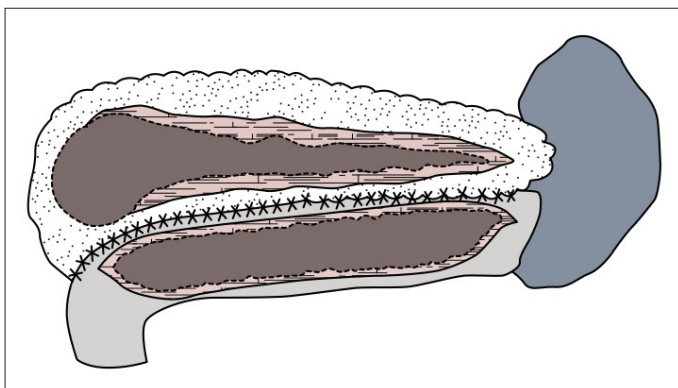
## WYKAZ SKRÓTÓW

**DPPHR** – pankreatektomia z zachowaniem dwunastnicy  
**HaPanEU** – ang. *Harmonizing Diagnosis and Treatment of Chronic Pancreatitis Across Europe*  
**PPPD** – resekcja głowy trzustki z zachowaniem odźwiernika  
**PZT** – przewlekłe zapalenie trzustki  
**TPIAT** – całkowita pankreatektomia z autotransplantacją wysp trzustkowych

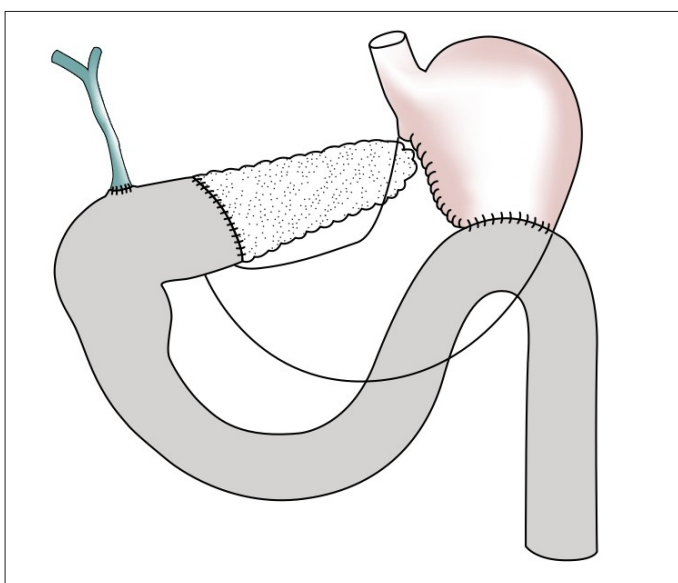
## WSTĘP

Przewlekłe zapalenie trzustki (PZT) jest chorobą zapalną charakteryzującą się zwłóknieniem i nieodwracalnymi zmianami mor-

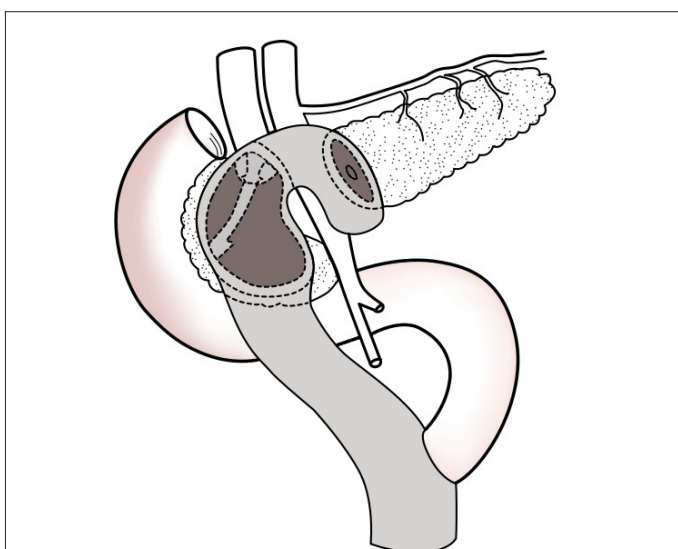
fologicznymi w tkance trzustki. Proces zapalny prowadzi do poważnych powikłań, w tym ograniczającego sprawność bólu oraz dysfunkcji hormonalnych i zewnątrzwydzielniczych. Częstość występowania PZT jest różna w różnych krajach – stwierdzana w badaniach europejskich wynosi około 5 przypadków na 100 000 osób [1, 2]. Główną przyczyną PZT w krajach zachodnich jest nadmierne spożywanie alkoholu (odpowiadające za 65–90% przypadków), następne w kolejności są przypadki idiopatyczne (20–25%) i inne przyczyny (5%) [1–3]. Najczęstszym objawem jest przewlekły ból, który może znacznie różnić się u poszczególnych pacjentów zarówno pod względem częstotliwości występowania, jak i nasilenia, które może wahać się od łagodnego do niesłabnącego, niedającego się kontrolować bólu. Do wystąpienia innych objawów może dochodzić w związku ze zwłóknieniem sąsiednich narządów i struktur naczyniowych, prowadzącym do zwężenia dróg żółciowych



Ryc. 1. Operacja Partingtona-Rochelle'a (boczna pankreatojejunostomia).



Ryc. 2. Operacja Kauscha-Whipple'a.



Ryc. 3. Operacja Begera.

i dwunastnicy, oraz stopniową utratą funkcji hormonalnej i zewnątrzwydzielniczej, a w rezultacie do niestrawności i cukrzycy [4]. Głównymi celami interwencji chirurgicznej są złagodzenie bólu, długoterminowa kontrola bólu oraz zapobieganie powikłaniom w sąsiadujących tkankach i narządach. Jak dotąd udowodniono skuteczność kilku technik drenażu chirurgicznego i resekcji. Do procedur chirurgicznych, podejmowanych w przypadkach PZT, należą resekcja tkanki trzustki, drenaż przewodu trzustkowego

lub połączenie obu ww. zabiegów. Wybór procedury zależy przede wszystkim od zaawansowania zmian morfologicznych trzustki oraz lokalizacji procesu zapalnego [5].

## PZT Z POSZERZENIEM PRZEWODÓW TRZUSTKOWYCH

Zabiegi drenażowe z odprowadzeniem przewodu trzustkowego do jelita czczego są wskazane u pacjentów z przewlekłym bólem i poszerzeniem głównego przewodu trzustkowego ( $\geq 7$  mm) [6, 7]. Poszerzenie przewodu może mieć charakter rozproszony w obrębie całego narządu lub też, częściej, być specyficzne dla obszaru za zwężeniem. U wielu pacjentów w głównych lub drugorzędowych przewodach trzustkowych można obserwować obecność kamieni trzustkowych [5].

W 1954 r. najpierw Zollinger, a następnie DuVal opisali wewnętrzny drenaż wsteczny trzustki w oparciu na wytworzeniu pankreatojejunostomii po zabiegu dystalnej pankreatektomii ze splenektomią. Udoskonalając tę procedurę, Puestow i Gillesby wprowadzili boczne (podłużne) otwarcie przewodu trzustkowego z usunięciem ogona trzustki i śledziony [8]. W 1960 r. modyfikację metody Puestowa-Gillesby'ego przedstawili Partington i Rochelle.

### Operacja Partingtona-Rochelle'a (boczna pankreatojejunostomia)

Operacja Partingtona-Rochelle'a jest operacją z wyboru w przypadkach poszerzenia głównego przewodu trzustkowego bez procesu zapalnego w głowie trzustki i bez oznak niedrożności przewodów żółciowych [9]. W ramach zabiegu głowę trzustki wraz z dwunastnicą poddaje się pełnej mobilizacji w wykorzystaniem manewru Kochera. Po przecięciu więzadła żołądkowo-jelitowego przez torbę sieciową odsłania się przednią powierzchnię trzustki (Ryc. 1.). Powiększony przewód można zlokalizować makroskopowo poprzez badanie palpacyjne, śródoperacyjne badanie ultrasonograficzne lub aspirację cienkoigłową płynu trzustkowego. Przewód nacina się na całej długości w celu usunięcia kamieni i otwarcia wszystkich zwężeń. Zabieg przebiega z zachowaniem śledziony. Operację kończy wytworzenie pankreatojejunostomii przy użyciu zespolenia Roux-en-Y.

## PZT Z POWIĘKSZENIEM GŁOWY TRZUSTKI

Chirurgiczne wyniki zabiegów drenażu przewodu trzustkowego są w dłuższej perspektywie niekorzystne z uwagi na fakt nienakierowania ich na masę zapalną w głowie trzustki, tj. na czynnik odpowiedzialny za odczuwanie bólu w PZT [10]. Przez lata standardem w chirurgicznym leczeniu pacjentów z przewlekłym zapaleniem trzustki z powiększeniem głowy trzustki były operacja Kauscha-Whipple'a oraz inne procedury ukierunkowane na usunięcie części głowy trzustki (Ryc. 2.) [11]. Z resekcji lub procedury hybrydowej, łączącej resekcję i drenaż, korzyści odnoszą pacjenci z izolowaną masą zapalną bez poszerzenia przewodu głównego.

### Częściowa pankreatoduodenektomia

Jedną z zalet częściowej pankreatoduodenektomii, w porównaniu z technikami oszczędzającymi dwunastnicę, jest możliwość prze-

przewodzenia radykalnych zabiegów onkologicznych w przypadkach podejrzeń nowotworu złośliwego. Kolejną zaletą tej techniki jest to, że w razie potrzeby pozwala ona na jednoczesną likwidację niedrożności dwunastnicy i przewodu żółciowego wspólnego. Główną wadą tej procedury jest konieczność resekcji dwunastnicy, odźwiernika i przewodu żółciowego wspólnego, co wiąże się ze znacznymi działaniami niepożądanymi i obniżeniem jakości życia [12].

### Operacja Begera

W celu uniknięcia niekorzystnych konsekwencji pankreatoduodenektomii opracowano procedurę, która umożliwi resekcję głowy trzustki z zachowaniem dwunastnicy u cierpiących na nieustępujący ból pacjentów (operacja Begera) [13]. Przy zastosowaniu tej metody jedynie niewielka część tkanki trzustki pozostaje w dwunastnicy; resekcji nie podlegają żołądek i przewód żółciowy wspólny. W obrębie niewielkiej części, pozostałej tkanki trzustkowej połączonej z dwunastnicą oraz w dystalnej części trzustki, wykonuje się obustronną pankreatojejunostomię (Ryc. 3.). Zaletą procedury Begera, w porównaniu z pankreatoduodenektomią, jest zachowanie dwunastnicy i konieczność wykonania jedynie zespożeń po obu stronach trzustki. Potwierdzono, że operacja Begera zmniejsza chorobowość i śmiertelność pooperacyjną [14].

### Operacja Freya

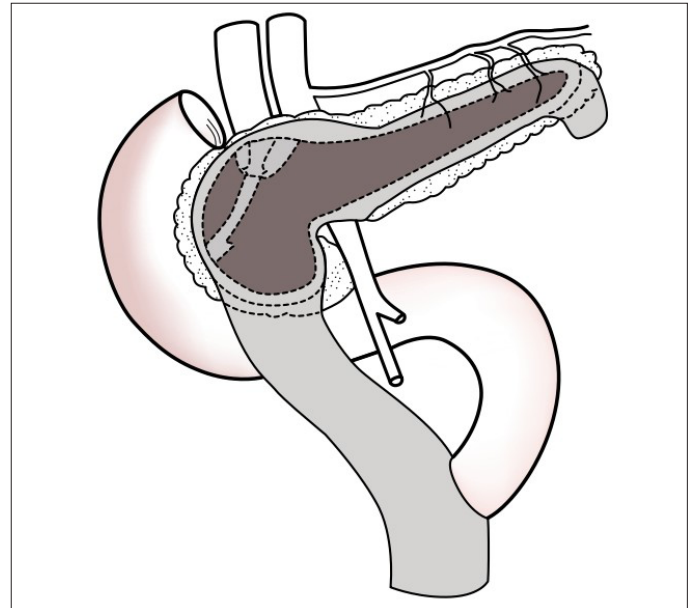
U pacjentów z przewlekłym bólem i poszerzeniem głównego przewodu trzustkowego ( $\geq 7$  mm) wskazana jest operacja przedstawiona po raz pierwszy przez Freya i Izbicki'ego [15]. Obejmuje ona ograniczoną resekcję przedniej głowy trzustki z drenażem przewodu głównego. W omawianym zabiegu dystalna część głowy trzustki pozostaje na miejscu, przewód trzustkowy zaś poddaje się wzdłużnemu drenażowi na całej jego długości (Ryc. 4.). Drenaż kończy wytworzeniem bocznej pankreatojejunostomii. Zaletą operacji Freya, w porównaniu z całkowitą resekcją głowy trzustki, jest to, że umożliwia ona oddziaływanie terapeutyczne na zmiany przewodowe w pozostałej tkance trzustki. Wadą zachowania marginesu tkanki trzustkowej jest natomiast możliwość pozostawienia śladów aktywnej choroby.

### Operacja berneńska

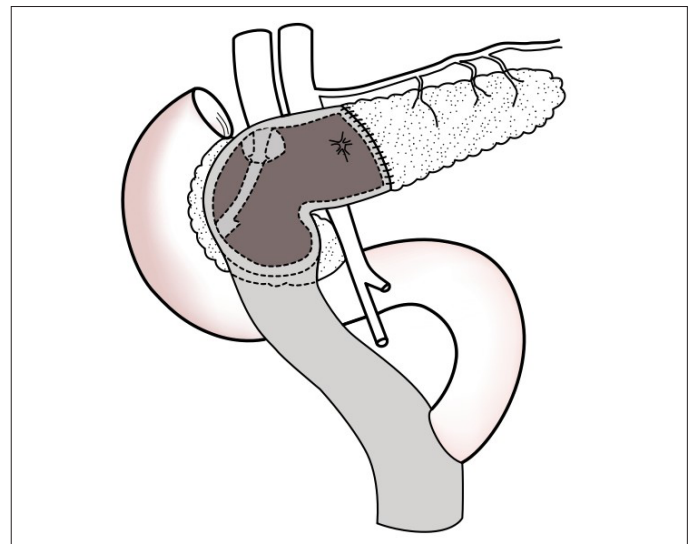
U pacjentów z masą zapalną w głowie trzustki i brakiem poszerzenia przewodu trzustkowego można wykonać operację berneńską (modyfikację procedury Begera), opisaną w 2001 r. przez Büchlera [16]. Zasadniczo jest to ograniczona resekcja przednia głowy trzustki z pankreatojejunostomią bez przecinania żyły wrotnej i naczyń kręgowych (Ryc. 5.). W przeciwieństwie do operacji Freya, w operacji berneńskiej nie wykonuje się podłużnego nacięcia gruczołu, a do rekonstrukcji stosuje się tylko jedno zespolenie.

## PZT Z ROZSIANYM ZWŁÓKNIENIEM TKANKI TRZUSTKOWEJ LUB ZAJĘCIEM MAŁYCH PRZEWODÓW TRZUSTKOWYCH

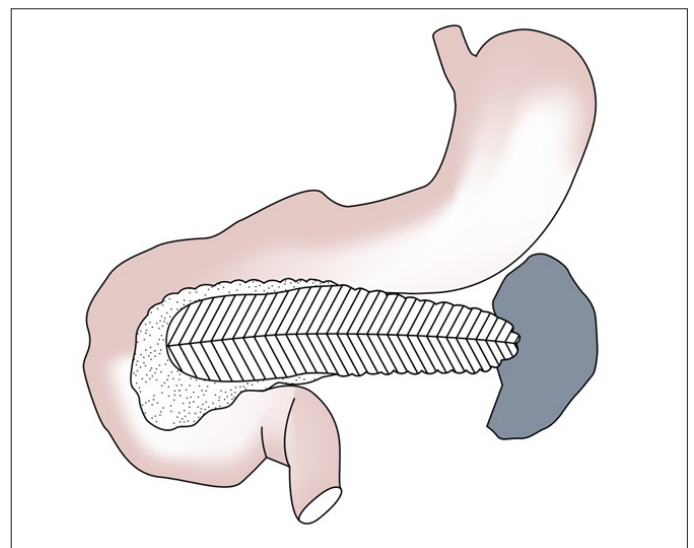
U pacjentów bez dominującego zajęcia przewodów PZT charakteryzuje się zanikiem mięszu i rozsianym zwłóknieniem tkanki trzustkowej ze zwapnieniami. U pacjentów tych wskazana jest całkowita lub częściowa pankreatektomia, co znacznie utrudnia leczenie. Dotychczas, ze względu na znaczną śmiertelność zwią-



Ryc. 4. Operacja Freya.



Ryc. 5. Procedura berneńska.



Ryc. 6. Podłużne wycięcie trzustki brzusznej w kształcie litery V.

zaną z niewydolnością hormonalną i zewnątrzwydzielniczą, odstępowano od leczenia chirurgicznego.

## Podłużne wycięcie trzustki brzusznej w kształcie litery V

PZT z zajęciem małych przewodów trzustkowych uważano w przeszłości za klasyczne wskazanie do bardziej rozległej resekcji. Przeciwwagą dla korzyści terapeutycznych, wynikających ze skutecznego łagodzenia bólu, były w tym przypadku utrata większości funkcji trzustki oraz znaczne ryzyko śmiertelności i chorobowości okołoperacyjnej. W celu uniknięcia ww. działań niepożądanych u pacjentów z zajęciem małych przewodów trzustki opracował wycięcie trzustki brzusznej w kształcie litery V (Ryc. 6.) [17], chroniące pacjentów przed niepotrzebnymi resekcjami. W przedmiotowej postaci PZT podłużne wycięcie trzustki brzusznej w kształcie litery V jest bezpieczną i skuteczną alternatywą dla zabiegów resekcyjnych. Wyciętą część trzustki zamyka się przednio-bocznym zespoleniem trzustkowo-jelitowym.

## Operacja hamburska

W przypadku pacjentów z zajęciem małych przewodów oraz powiększeniem głowy trzustki lub poszerzeniem przewodu trzustkowego odpowiednią metodą leczenia jest przedstawiona także przez Izbickiego operacja hamburska, w której zalety operacji Begera i Freya z radykalną resekcją głowy trzustki łączy się z wycięciem trzonu trzustki w kształcie litery V wzdłuż przewodu trzustkowego. Modyfikacja ta pozwala na uniknięcie przecięcia trzustki powyżej żyły wrotnej i żyły kręzkowej górnej oraz zmniejszenie ryzyka krwawienia [18].

## DYSKUSJA

Ból jest najbardziej upośledzającym objawem PZT, a jego odczuwanie może być u różnych pacjentów bardzo zróżnicowane, w zależności od stopnia uszkodzenia trzustki. W oparciu na intensywności i czasie trwania ból w przebiegu PZT dzieli się na dwa typy. Typ A to ból przerywany, charakteryzujący się długimi okresami wolnymi od bólu, który można leczyć zachowawczo. Tymczasem typ B to ciągły ból z ciężkimi zaostrzeniami, które są objawem powikłań, takich jak torbiel rzekoma czy niedrożność przewodu trzustkowego [19].

W aktualnym piśmiennictwie i wytycznych dotyczących leczenia PZT typu B istnieją rozbieżności w zakresie wyboru i czasu podjęcia leczenia (interwencji chirurgicznej lub endoskopii) [20–22]. W 2017 r. opublikowano wytyczne harmonizujące diagnostykę i leczenie PZT w całej Europie (HaPanEU) [23], w których przedstawiono wielodyscyplinarne, etapowe podejście do leczenia bólu przewlekłego. Etap pierwszy obejmuje środki dietetyczne, zarządzanie stylem życia (zaprzestanie spożywania alkoholu i palenia tytoniu) oraz podawanie leków przeciwbólowych. W przypadku, gdy ból utrzymuje się pomimo zastosowania ww. leczenia zachowawczego, zaleca się podejście endoskopowe. Jeśli po upływie roku od leczenia endoskopowego nie uzyskuje się wystarczającej ulgi w bólu, pacjentowi należy zaproponować zabieg chirurgiczny. W kilku opublikowanych w ostatnich latach badaniach dokonano porównania procedury *step-up* z wczesną operacją chirurgiczną, stwierdzając wyższość wczesnego leczenia chirurgicznego nad zachowawczym leczeniem endoskopowym w zakresie eliminacji bólu i poprawy jakości życia [23–25]. Opóźnienie leczenia chirurgicznego wiązało się z długotrwałym nadużywaniem opioidów, koniecznością wykonywania wielokrotnych interwencji endoskopowych i powtarzającymi się epizodami silnego bólu [26].

W celu zbadania optymalnego czasu podjęcia interwencji chirurgicznych w przypadkach PZT holenderska grupa badawcza przeprowadziła badanie ESCAPE [27]. W ramach wieloośrodkowego, randomizowanego badania klinicznego z udziałem 30 holenderskich szpitali, prowadzonego od kwietnia 2011 r. do września 2016 r., obserwacją kontrolną objęto 88 pacjentów z PZT typu B. Kryteriami włączenia były poszerzenie głównego przewodu trzustkowego i niedawne rozpoczęcie leczenia przeciwbólowego z użyciem opioidów. Pacjentów poddawano randomizacji do protokołu *step-up* lub wykonywano zabieg chirurgiczny na przestrzeni 6 tygodni. W charakterze podstawowej metody oceny zastosowano skalę bólu Izbickiego [28]. Cała kohorta składała się z 88 pacjentów (średnia wieku 52 lata; 21 [24%] kobiet), z których 85 (97%) ukończyło 18-miesięczną obserwację. W trakcie obserwacji pacjenci poddani zabiegom chirurgicznym zgłaszali niższy średni wynik bólu w skali Izbickiego (37 vs. 49). Pod koniec obserwacji całkowitą lub częściową ulgę w bólu osiągnięto u 58% pacjentów po wczesnej operacji chirurgicznej, w porównaniu z 39% chorych w grupie protokołu *step-up*. W grupie pacjentów poddanych wczesnej operacji niższa była również całkowita liczba interwencji. Grupy nie różniły się istotnie pod względem śmiertelności, długości i częstości hospitalizacji, czynności trzustki i jakości życia (27% vs. 25%) [27]. Wyniki badania ESCAPE potwierdziły znaczenie wczesnej interwencji chirurgicznej w zapobieganiu rozległemu zniszczeniu miększu trzustki.

W obecnej praktyce wybór operacji zależy przede wszystkim od rozległości zmian morfologicznych i lokalizacji procesów zapalnych. Operacje z drenażem przewodów trzustkowych do jelita czczego są wskazane u pacjentów z przewlekłym bólem i poszerzeniem głównego przewodu trzustkowego [7, 29]. Celem tych zabiegów drenażowych jest zachowanie maksymalnej ilości tkanki trzustkowej. Często jednak masa zapalna znajduje się w głowie trzustki. W takich przypadkach wspomniane podejście nie rozwiązuje podstawowej przyczyny choroby. Aktualnie jedynym właściwym wskazaniem dla operacji drenażu jest izolowana patologia w układzie przewodowym, bez masy zapalnej w głowie trzustki. U tak wyselekcjonowanych pacjentów wykazano zmniejszenie bólu o ok. 60–70%, przy niskim wskaźniku śmiertelności [30]. Osiągnięcie długotrwałej ulgi w bólu dzięki procedurom drenażu jest jednak rzadko możliwe.

Po zabiegu Partingtona-Rochelle'a długotrwałą, zadowalającą ulgę w bólu uzyskuje się u około 25–45% pacjentów [31]. U osób, u których ból powraca, późniejsza operacja zwykle ujawnia powiększoną głowę trzustki, z masą zapalną jako źródłem bólu. W przypadku tych pacjentów do długotrwałej ulgi w bólu dochodzi dopiero po resekcji głowy trzustki, dlatego też zabiegi resekcyjne stały się standardowym podejściem chirurgicznym. W przypadku podejścia nowotworu złośliwego typową praktyką jest wczesna operacja radykalna – może to być klasyczna procedura Whippeta lub resekcja z zachowaniem odźwiernika. W ostatnich latach, po wcześniejszym okresie „niełaski”, ten ostatni rodzaj operacji został przywrócony w niektórych ośrodkach dzięki protokołowi całkowitej pankreatektomii z autotransplantacją wysp trzustkowych (ang. *total pancreatectomy with islet autotransplantation*; TPIAT). W tej procedurze usuwa się trzustkę jako źródło bólu, natomiast czynność komórek wyspowych zostaje zachowana poprzez ich ponowne wszczepienie do krążenia wrotnego [32]. Zabieg TPIAT jest uważany za najbardziej skuteczny u pacjentów z dziedzicznym zapaleniem trzustki i zajęciem małych przewodów. W niektórych

ośrodkach przeciwwskazaniem do wykonania TPIAT jest wcześniejsza operacja trzustki, ponieważ interwencja znacznie zmniejsza masę wysepek. W ośrodkach eksperckich istnieją ściśle kryteria określania zasadności zabiegów TPIAT. W badaniu skuteczności zabiegów TPIAT wykazano trwałą ulgę w bólu u 82% pacjentów po upływie 10 lat od zabiegu, a także u maksymalnie 90% pacjentów po upływie 15 lat od zabiegu. Odsetek pacjentów niewymagających podawania insuliny wśród pacjentów poddanych zabiegom TPIAT wynosi 26–55% [33].

Ponieważ u wielu pacjentów po operacji Whipple'a dochodzi do rozwoju niewydolności zewnętrznydzielnicy i/lub cukrzycy, preferuje się resekcje mniej radykalne, z których najczęstsze to resekcja głowy trzustki z zachowaniem odźwiernika (ang. *pylorus-preserving pancreatoduodenectomy*; PPPD) i pankreatektomia z zachowaniem dwunastnicy (ang. *duodenum-preserving pancreatic head resection*; DPPHR) [34]. Celem wszystkich pankreatektomii z zachowaniem dwunastnicy jest usunięcie masy zapalnej i pozostawienie jak największej ilości mięszu trzustki przy nienaruszeniu pasażu żółdkowo-dwunastniczego i ciągłości przewodu żółciowego wspólnego.

Główną zaletą DPPHR jest to, że oprócz zachowania dwunastnicy, żóładka i pęcherzyka żółciowego zachowaniu podlega również układ hormonalny. DPPHR jest wymagającą techniką chirurgiczną, jednak jej wyższość nad PPPD została wykazana w kilku randomizowanych badaniach [35–37]. U pacjentów z masą zapalną w głowie trzustki wyniki DPPHR są korzystne nawet w 90% przypadków [38]. Meta-analiza kilku randomizowanych badań klinicznych – porównujących pankreatoduodenektomię i DPPHR – wykazała, że oba zabiegi są równie skuteczne pod względem łagodzenia bólu, ogólnej zachorowalności i występowania pooperacyjnej niewydolności hormonalnej i zewnętrznydzielnicy. Jednak stwierdzono też, że DPPHR charakteryzuje się lepszymi wynikami w zakresie pooperacyjnego przyrostu masy ciała i długoterminowej jakości życia [39]. Co więcej, w przypadku DPPHR zaobserwowano konsekwentnie krótsze czasy trwania operacji. W 2010 r. Diener i wsp. opublikowali protokół badania ChroPac, którego wyniki podano do wiadomości w 2017 r. [40]. Było to pierwsze duże, randomizowane, kontrolowane, wieloośrodkowe badanie porównujące zabiegi DPPHR i pankreatoduodenektomii. Do badania włączono 250 pacjentów z PZT z obecnością mas zapalnych. Głównym celem badania była ocena jakości życia pacjentów 24 miesiące po operacji. Stwierdzono znaczącą poprawę jakości życia i wyników w zakresie bólu u wszystkich pacjentów, niezależnie rodzaju wykonanej operacji, bez istotnych różnic między grupami [41].

Innym tematem, który w ostatnim czasie był przedmiotem debaty, jest konieczność wykonywania drenażu po resekcji trzustki. Pomimo istnienia pewnych badań przemawiających za resekcją trzust-

ki bez drenażu wewnątrzbrzuszego [42], brakuje dowodów, które umożliwiłyby rutynową rezygnację z drenów [43]. Większość chirurgów trzustki nadal uważa rutynowe zakładanie drenów wewnątrzbrzusznych za konieczne [44, 45]. W badaniu DRAPA porównywano dwa rodzaje drenów wewnątrzbrzusznych stosowanych po resekcji trzustki i ich wpływ na powstawanie przetok trzustkowych i powikłania pooperacyjne. Pacjentów poddanych resekcji trzustki randomizowano do grupy z zamkniętym drenażem próżniowym lub grupy z zamkniętym drenażem biernym. W badaniu stwierdzono, że rodzaj drenażu nie miał wpływu na liczbę pooperacyjnych przetok trzustkowych. Zauważono, że drenaż bierny wiązał się z wyższym ryzykiem niedrożności, podczas gdy zamknięte systemy drenażu podciśnieniowego utrzymywały drożność przez dłuższy czas bez wzrostu częstości powikłań pooperacyjnych [46].

## WNIOSKI

Długotrwała ulga w bólu, ustąpienie powiązanych powikłań i poprawa jakości życia pacjenta pozostają głównymi celami leczenia PZT. Cele te najlepiej osiągnąć są przez interdyscyplinarne zespoły radiologów, algezyjologów, gastroenterologów i chirurgów. Drenaż endoskopowy może mieć znaczenie, zwłaszcza we wcześniejszych stadiach choroby, jednak dostępne dowody sugerują, że w zaawansowanym PZT najkorzystniejszą opcją leczenia jest operacja chirurgiczna, zapewniająca lepsze wyniki ogólne i długoterminowe niż endoskopia interwencyjna.

Do niedawna kwestia związana z optymalnym czasem wykonania operacji pozostawała niepewna. Uprzednia praktyka opóźniania operacji, do czasu aż wszystkie inne opcje zawiodą, została porzucona z uwagi na wykazanie zalet interwencji chirurgicznej, w szczególności minimalizacji zniszczeń tkanki trzustki. Wykazano, że u pacjentów bez powiększenia głowy trzustki zabiegi drenażowe są bezpieczne i skuteczne, zwłaszcza w krótkotrwałym łagodzeniu bólu, jednak często zawodzą w perspektywie długoterminowej. W przypadku obecności masy zapalnej w obrębie głowy trzustki najlepsze wyniki u pacjentów z niedającym się opanować bólem oferują obecnie zabiegi oszczędzające odźwiernik i dwunastnicę. Dlatego też powinny one zostać uznane za standard opieki. Podobne wyniki wydają się przynosić warianty ww. technik.

„Kluczem do sukcesu” w leczeniu PZT wydają się odpowiednia selekcja pacjentów i optymalny czas podjęcia interwencji chirurgicznej. Przyszłość chirurgii PZT powinna polegać na dokładnych badaniach przesiewowych i wczesnym różnicowaniu nowotworów złośliwych od wszelkich przewlekłych procesów zapalnych w obrębie głowy trzustki.

## PIŚMIENICTWO

1. Beyer G., Habtezion A., Werner J., Lerch M.M., Mayerle J.: Chronic pancreatitis. *Lancet*, 2020; 396 (10249): 499–512. doi: 10.1016/S0140-6736(20)31318-0.
2. Hart P.A., Conwell D.L.: Chronic Pancreatitis: Managing a Difficult Disease. *Am J Gastroenterol.*, 2020; 115(1): 49–55. doi: 10.14309/ajg.0000000000000421.
3. Otsuki M., Tashiro M.: Chronic pancreatitis and pancreatic cancer, lifestyle-related diseases. *Intern Med.*, 2007; 46(2): 109–113. doi: 10.2169/internalmedicine.46.1787.
4. Ammann R.W., Akovbiantz A., Largiader F., Schouler G.: Course and outcome of chronic pancreatitis. Longitudinal study of a mixed medical-surgical series of 245 patients. *Gastroenterology*, 1984; 86(5): 820–828.
5. Bouwense S.A.W., Kempeneers M.A., van Santvoort H.C. et al.: Surgery in Chronic Pancreatitis: Indication, Timing and Procedures. *Visc. Med.*, 2019; 35(2): 110–118. doi: 10.1159/000499612.
6. Frey C.F., Smith G.J.: Description and rationale of a new operation for chronic pancreatitis. *Pancreas*, 1987; 2(6): 701–707.
7. Yekebas E.F., Bogoevski D., Honarpisheh H. et al.: Long-term follow-up in small duct chronic pancreatitis: A plea for extended drainage by V-shaped excision; of the anterior aspect of the pancreas. *Ann Surg.*, 2006; 244(6): 940–946; discussion 946–948. doi: 10.1097/01.sla.0000246914.25884.e9.

8. Puestow C.B., Gillesby W.J.: Retrograde surgical drainage of pancreas for chronic relapsing pancreatitis. *AMA Arch Surg.*, 76(6): 898–907, 1958. PMID: 13532132.
9. Mullady D.K., Yadav D., Amann S.T. et al.: Type of pain, pain-associated complications, quality of life, disability and resource utilisation in chronic pancreatitis: a prospective cohort study. *Gut*, 2011; 60(1): 77–84. doi: 10.1136/gut.2010.213835.
10. Kemper M., Izbicki J.R., Bachmann K.: Surgical Treatment of Chronic Pancreatitis: The state of the Art. *Chirurgia (Bucur)*, 2018; 113(3): 300–306. doi: 10.21614/chirurgia.113.3.300.
11. Parekh D., Nararajan S.: Surgical Management of Chronic Pancreatitis. *IJPS*, 2015; 77(5): 453–456. doi: 10.1007/s12262-015-1362-0.
12. Königer J., Seiler C.H., Sauerland S. et al.: Duodenum-preserving pancreatic head resection—a randomized controlled trial comparing the original Beger procedure with the Berne modification. *J. Surg.*, 2008; 143(4): 490–498. doi: 10.1016/j.surg.2007.12.002.
13. Beger H.G., Büchler M., Bittner R.R., Oettinger W., Roscher R.: Duodenum-preserving resection of the head of the pancreas in severe chronic pancreatitis. Early and late result. *Ann Surg.*, 1989; 209(3): 273–278. doi: 10.1097/0000658-198903000-00004.
14. Keck T., Wellner U.F., Riediger H. et al.: Long-term outcome after 92 duodenum-preserving pancreatic head resections for chronic pancreatitis: comparison of Beger and Frey procedures. *J. Gastrointest. Surg.*, 2010; 14(3): 549–556. doi: 10.1007/s11605-009-1119-9.
15. Ray S., Basu C., Dhali A., Dhali G.K.: Frey procedure for chronic pancreatitis: A narrative review. *Ann Med Surg (Lond.)*, 2022; 80: e104299. doi: 10.1016/j.amsu.2022.104229.
16. Gloor B., Friess H., Uhl W., Büchler M.W.: A modified technique of the Beger and Frey procedure in patients with chronic pancreatitis. *Dig. Surg.*, 2001; 18(1): 21–25. doi: 10.1159/000050092.
17. Izbicki J.R., Bloechle C., Broering D.C., Kuechler T., Broelsch C.E.: Longitudinal V-shaped excision of the ventral pancreas for small duct disease in severe chronic pancreatitis: prospective evaluation of a new surgical procedure. *Ann. Surg.*, 1998; 227(2): 213–219. doi: 10.1097/0000658-199802000-00010.
18. Plagemann S., Welte M., Izbicki J.R., Bachmann K.: Surgical Treatment for Chronic Pancreatitis: Past, Present, and Future. *Gastroenterol Res Pract.*, 2017; 2017: 8418372. doi: 10.1155/2017/8418372.
19. Machicado J.D., Chari S.T., Timmons L., Tang G., Yadav D.: A population-based evaluation of the natural history of chronic pancreatitis. *PANC*, 2017; 18(1): 39–45. doi: 10.1016/j.pan.2017.11.012.
20. Löhr J.M., Dominguez-Munoz E., Rosendahl J. et al.: United European Gastroenterology evidence-based guidelines for the diagnosis and therapy of chronic pancreatitis (HaPanEU). *UEG Journal.*, 2017; 5(2): 153–199. doi: 10.1177/2050640616684695.
21. Drewes A.M., Bouwense S.A.W., Campbell C.M. et al.: Guidelines for the understanding and management of pain in chronic pancreatitis. *PANC*, 2017; 17(5): 720–731. doi: 10.1016/j.pan.2017.07.006.
22. Dumonceau J.M., Delhaye M., Tringali A. et al.: Endoscopic treatment of chronic pancreatitis: European Society of Gastrointestinal Endoscopy ESGE Guideline – Updated August 2018. *Endoscopy*, 2019; 51(2): 179–193. doi: 10.1055/a-0822-0832.
23. Yang C.J., Bliss L.A., Schapira E.F. et al.: Systematic review of early surgery for chronic pancreatitis: impact on pain, pancreatic function, and re-intervention. *J Gastrointest Surg.*, 2014; 18(10): 1863–1869. doi: 10.1007/s11605-014-2571-8.
24. Ke N., Jia D., Huang W. et al.: Earlier surgery improves outcomes from painful chronic pancreatitis. *Medicine (Baltimore)*, 2018; 97(19): e0651. doi: 10.1097/MD.0000000010651.
25. Sugumar K., Deshpande A.: Outcomes of pain management in chronic pancreatitis: experience from a tertiary care hospital in India. *Turk J Surg.*, 2020; 36(4): 359–367. doi: 10.47717/turksurg.2020.4924.
26. Ahmed Ali U., Nieuwanhuijs V.B., van Eijck C.H. et al.: Clinical outcome in relation to timing of surgery in chronic pancreatitis: a nomogram to predict pain relief. *Arch Surg.*, 2012; 147(10): 925–932. doi: 10.1001/archsurg.2012.1094.
27. Ahmed Ali U., Issa Y., Bruno M.J. et al.: Early surgery versus optimal current step-up practice for chronic pancreatitis (ESCAPE): design and rationale of a randomized trial. *BMC Gastroenterol.*, 2013; 13: 49. doi: 10.1186/1471-230X-13-49.
28. Bloechle C., Izbicki J.R., Knoefel W.T., Kuechler T., Broelsch C.E.: Quality of life in chronic pancreatitis—results after duodenum-preserving resection of the head of the pancreas. *Pancreas.*, 1995; 11(1): 77–85. doi: 10.1097/00006676-199507000-00008.
29. Usenko O., Khomiak I., Khomiak A. et al.: Duodenum-preserving pancreatic head resection or panreatoduodenectomy for the surgical treatment of para-duodenal pancreatitis: a retrospective cohort study. *Langenbercks Arch Surg.*, 2023; 408: 178. doi: 10.1007/s00423-023-02917-1.
30. van der Gaag N.A., van Gulik T.M., Busch O.R.C. et al.: Functional and medical outcomes after tailored surgery for pain due to chronic pancreatitis. *Ann Surg.*, 2012; 255(4): 763–770. doi: 10.1097/SLA.0b013e31824b7697.
31. Perbtani Y., Forskmark C.E.: Update on the diagnosis and management of exocrine pancreatic insufficiency. *F1000Res.*, 2019; 8: F1000. doi: 10.12688/f1000research.20779.1.
32. Bellin M.D., Beilman G.J., Sutherland D.E. et al.: How Durable Is Total Pancreatectomy and Intraportal Islet Cell Transplantation for Treatment of Chronic Pancreatitis? *J Am Coll Surg.*, 2019; 228(4): 329–339. doi: 10.1016/j.amcollsurg.2018.12.019.
33. Tillou J.D., Tatum J.A., Jolissaint J.S. et al.: Operative management of chronic pancreatitis: A review. *Am J Surg.*, 2017; 214(2): 347–357. doi: 10.1016/j.amjurg.2017.03.004.
34. Kempeneers M.A., Issa Y., Ahmed Ali U. et al.: International consensus guidelines for surgery and the timing of intervention in chronic pancreatitis. *PANC*, 2020; 20(2): 149–157. doi: 10.1016/j.pan.2019.12.005.
35. Büchler M.W., Friess H., Müller M.W., Wheatley A.M., Beger H.G.: Randomized trial of duodenum-preserving pancreatic head resection versus pylorus-preserving Whipple in chronic pancreatitis. *Am J Surg.*, 1995; 169(1): 65–69; discussion 69–70. doi: 10.1016/s002-9610(99)80111-1.
36. Klempa I., Spatny M., Menzel J. et al.: Pancreatic function and quality of life after resection of the head of the pancreas in chronic pancreatitis. A prospective, randomized comparative study after duodenum preserving resection of the head of the pancreas versus Whipple's operation. *Chirurg.*, 1995; 66(4): 350–359.
37. Witzigmann H., Max D., Uhlmann D. et al.: Outcome after duodenum-preserving pancreatic head resection is improved compared with classic Whipple procedure in the treatment of chronic pancreatitis. *Surgery*, 2003; 134(1): 53–62. doi: 10.1067/msy.2003.170.
38. Beger H.G., Büchler M., Bittner R.R., Oettinger W., Roscher R.: Duodenum-preserving resection of the head of the pancreas in severe chronic pancreatitis. Early and late results. *Ann Surg.*, 1989; 209(3): 273–278. doi: 10.1097/0000658-198903000-0004.
39. Diener M.K., Rahbari N.N., Fischer L.: Duodenum-preserving pancreatic head resection versus pancreatoduodenectomy for surgical treatment of chronic pancreatitis: a systematic review and meta-analysis. *Ann Surg.*, 2008; 247(6): 950–961. doi: 10.1097/SLA.0b013e3181724ee7.
40. Diener M.K., Brucker T., Contin P. et al.: ChroPac-trial: duodenum-preserving pancreatic head resection versus pancreatoduodenectomy for chronic pancreatitis. Trial protocol of a randomised controlled multicentre trial. *Trials*, 2010; 11: 47. doi: 10.1186/1745-6215-11-47.
41. Diener M.K., Hüttner F.J., Kieser M. et al.: Partial pancreatoduodenectomy versus duodenum-preserving pancreatic head resection in chronic pancreatitis: the multicentre, randomised, controlled, double-blind ChroPac trial. *Lancet*, 2017; 390(10099): 1027–1037. doi: 10.1016/S0140-6736(17)31960-8.
42. Wang Q., Jiang Y.J., Li J. et al.: Is routine drainage necessary after pancreaticoduodenectomy? *World J Gastroenterol.*, 2014; 20(25): 8110–8118. doi: 10.3748/wjg.v20.i25.8110.
43. Van Buren G., Bloomston M., Hughes S.J. et al.: A randomized prospective multicenter trial of pancreaticoduodenectomy with and without routine intraperitoneal drainage. *Ann Surg.*, 2014; 259(4): 605–612. doi: 10.1097/SLA.00000000460.
44. Bassi C., Molinari E., Malleo G. et al.: Early versus late drain removal after standard pancreatic resections: results of a prospective randomized trial. *Ann Surg.*, 2010; 252(2): 207–214. doi: 10.1097/SLA.0b013e3181e61e88.
45. Shrikhande S.V., Barreto S.G., Shetty G. et al.: Post-operative abdominal drainage following major upper gastrointestinal surgery: single drain versus two drains. *J Cancer Res Ther.*, 2013; 9(2): 267–271. doi: 10.4103/0973-1482.113380.
46. Čečka F., Jon B., Skalický P. et al.: Results of a randomized controlled trial comparing closed-suction drains versus passive gravity drains after pancreatic resection. *Surgery*, 2018; 164(5): 1057–1063. doi: 10.1016/j.surg.2018.05.030.

---

Spis treści: <https://ppch.pl/issue/16065> Liczba stron: 7 Tabele: – Ryciny: 6 Piśmiennictwo: 46

---

Prawa autorskie: Some right reserved: Fundacja Polski Przegląd Chirurgiczny. Published by Index Copernicus Sp. z o. o.

---

Konflikt interesów: Autorzy deklarują brak konfliktu interesów.

---



The content of the journal „Polish Journal of Surgery” is circulated on the basis of the Open Access which means free and limitless access to scientific data.

---



This material is available under the Creative Commons – Attribution-NonCommercial 4.0 International (CC BY-NC 4.0). The full terms of this license are available on: <https://creativecommons.org/licenses/by-nc/4.0/legalcode>

---

Autor do korespondencji: Veronika Roškovičová MD; 1<sup>st</sup> Department of Surgery, Louis Pasteur University Hospital; Trieda SNP 1, 04001 Košice, Slovakia; Phone: +42 1944631163; E-mail: [vroskovicova@gmail.com](mailto:vroskovicova@gmail.com)

---

Cytowanie pracy: Knazovicky M., Roskovicova V., Gajdzik T., Hildebrand T., Katuchova J., Radonak J.; The Role of Surgery in Chronic Pancreatitis; Pol Przegl Chir 2024; 96 (Supl. 1): 97–103; DOI: 10.5604/01.3001.0053.9841

---