

〔特集〕 痔疾患における **Interventional endoscopy** の進歩

## 内視鏡的痔管ドレナージ

金 俊文 濱 憲輝 吉田 健太 中村 里紗  
 安藤 遼 岩野 光佑 豊永 啓翔 石井 達也  
 本谷 雅代 林 毅 高橋 邦幸 瀧沼 朗生\*

**要 旨**：内視鏡的痔管ドレナージは、経乳頭・吻合部的アプローチに加え近年では経消化管的アプローチも施行されている。経乳頭・吻合部的痔管ドレナージでは、十二指腸鏡やバルーン内視鏡を用いて痔管造影およびガイドワイヤー挿入を行った後にステントあるいはチューブを留置する。経乳頭・吻合部的痔管ドレナージは慢性痔炎など症候性の痔液流出障害で積極的に施行されており、ERCP 後痔炎の高リスク群における予防効果も認められている。経消化管的痔管ドレナージは、経乳頭・吻合部的痔管ドレナージ困難例に対する代替法として施行されている。超音波内視鏡下に経胃的に痔管を穿刺してガイドワイヤーを留置し、穿刺部拡張の後にステント留置あるいはランデブー法による経乳頭・吻合部的痔管ドレナージを施行する。経消化管的痔管ドレナージは確立された手技ではなく、手技成功率や偶発症率を考慮すると、現時点ではEUS 関連処置に習熟した内視鏡医のみが施行すべきである。

索引用語：痔管ドレナージ ERCP EUS-PD

## はじめに

内視鏡的痔管ドレナージは、主に痔液流出障害の解除や痔液瘻に対する治療として実施される。痔管ドレナージの方法としては経乳頭的アプローチや、痔切除後の痔消化管吻合部を介したアプローチが一般的であるが<sup>1)</sup>、超音波内視鏡 (endoscopic ultrasound : EUS) を用いた経消化管的アプローチも報告されており<sup>2)</sup>、近年大きな注目を集めている。但し、痔管処置は痔炎をはじめとした様々な偶発症のリスクがあり、実施に際して各手技に精通していることはもちろんのこと、適応やアプローチ法を慎重に吟味する必要がある。

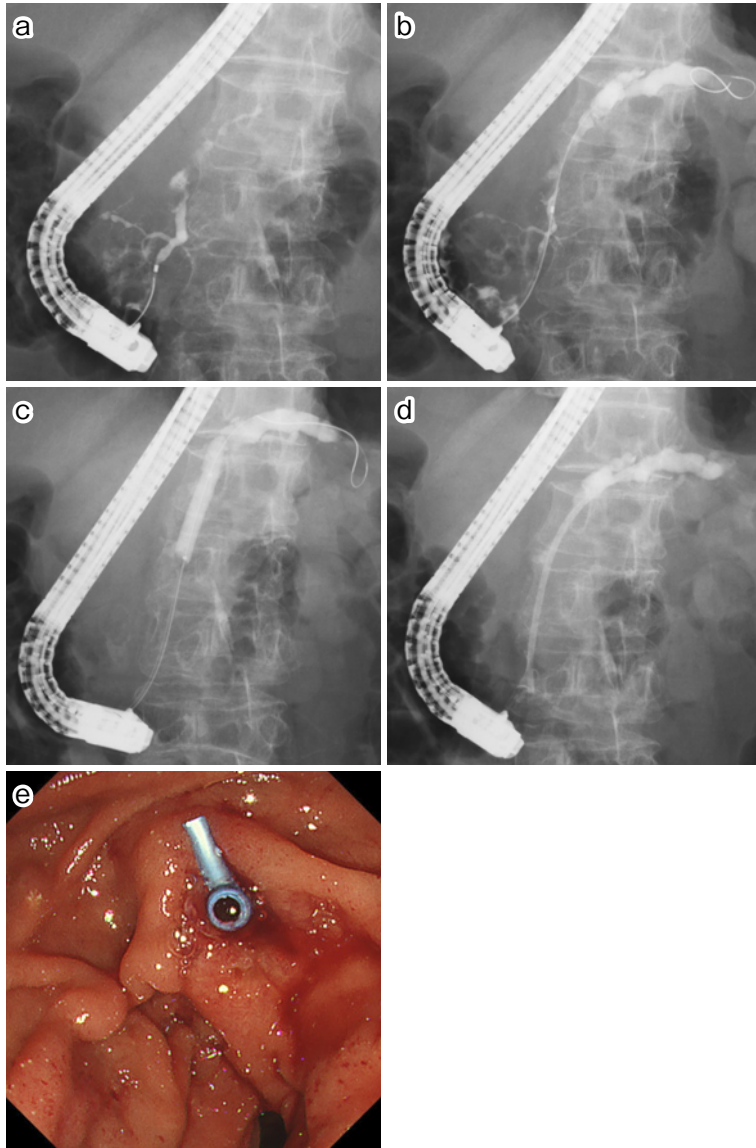
本稿では、内視鏡的痔管ドレナージの適応、手法に関して、経乳頭・吻合部的痔管ドレナージと経消化管的痔管ドレナージに分けて解説する。

## 経乳頭・吻合部的痔管ドレナージ

## 1. 適 応

経乳頭・吻合部的痔管ドレナージは、痔管ドレナージの実施に際して最初に考慮すべきアプローチ法であり、良性痔管狭窄や痔石を伴う慢性痔炎、主痔管狭窄を伴う痔癌、痔切除後の痔消化管吻合部狭窄などが主な適応となる<sup>1,3)</sup>。但し、痔管処置自体が痔炎を惹起する可能性もあるため<sup>4)</sup>、無症候性の痔管狭窄は原則としてドレナージの適応とならない。従って、痔液流出障害による腹痛や痔炎を認める際に経乳頭・吻合部的痔管ドレナージを検討することとなる。その他の適応として、痔管ステントは内視鏡的逆行性胆管痔管造影 (endoscopic retrograde cholangiopancreatography : ERCP) に合併する痔炎の予防法として注目されており<sup>4-6)</sup>、痔管造影やガイドワイヤー挿入があった場合の痔炎予防や、金属ステントを用いた経乳頭的胆管ステンティング時の痔管口狭窄による痔炎予防に痔管ドレナージを考慮する<sup>7)</sup>。また、外傷

\*手稲溪仁会病院消化器病センター



**Fig. 1** 経乳頭的膵管ドレナージを施行した1例

- a) X線透視. 経乳頭的に膵管を造影. 膵体部膵管に狭窄を認める.  
 b) X線透視. 膵管走行を確認した後に, ガイドワイヤーを狭窄部を越えて膵尾部膵管に誘導した.  
 c) X線透視. 膵管狭窄部を8 mmのバルーンカテーテルを用いて拡張した.  
 d, e) X線透視 (d), 内視鏡 (e). 狭窄部を介して7 Frのプラスチックステントを留置した.

性膵管損傷においても原則外科治療の適応となるが, 主膵管の完全な断裂がない場合などでは膵管ドレナージによって手術を回避しうることもある.

## 2. 手技の実際 (Fig. 1)

経乳頭的膵管ドレナージでは十二指腸鏡を使用し, 治療前の前処置として鎮静剤 (ミダゾラム, ジアゼパム, プロポフォル) および鎮痛剤 (ペ

チジン塩酸塩, ペンタゾシン)を使用する<sup>8)</sup>。原則として主乳頭から膵管挿管を試みるが, 膵管癒合不全や Groove 膵炎など副膵管ドレナージを要する場合には副乳頭からのアプローチも考慮する<sup>9)</sup>。主乳頭からのアプローチに際し, 膵管は乳頭の右側深部方向に走行することが多いため, 乳頭を正面視した状態でカテーテルをやや右方向に向けてあてがうことにより膵管口に挿入できることが多い。一方, 経吻合部の膵管ドレナージでは吻合部を介して膵管挿管を試みるが, 狭窄した膵消化管吻合部の同定は決して容易ではない<sup>10)</sup>。このような場合の工夫として, インジゴカルミンなどの色素剤ゲルの併用, 構造色彩強調機能 (texture and color enhancement imaging : TXI) の活用などが報告されている<sup>11~13)</sup>。

カテーテルを膵管に挿管した後にガイドワイヤーを挿入するが, この際, 膵管造影にて主膵管の走行を確認し, ガイドワイヤーを愛護的に挿入することが重要である。特に, 膵頭部の膵管は蛇行したりループを形成していることが少なくなく, 主膵管の走行を誤認すると分枝膵管へのガイドワイヤー誤挿入による膵管損傷や膵炎を引き起こす。過度な膵管造影は控えるべきであるが, 少なくとも膵管形態や一次分枝の走行が確認できる程度には造影し, 主膵管内に確実にガイドワイヤーを進めるよう慎重な操作を心がける。また, 膵管形態や膵管狭窄によりガイドワイヤーを尾側膵管に誘導することが容易でない場合には親水性ガイドワイヤーの使用も考慮する。

ガイドワイヤーを膵管に留置した後, 膵石除去や大口径のステント留置を企図している症例では, 内視鏡的膵管口切開術 (endoscopic pancreatic sphincterotomy : EPST) を付加する。使用するナイフは内視鏡的乳頭切開術 (endoscopic sphincterotomy : EST) と同じであるが, 切開方向は膵管に合わせて乳頭の長軸方向に対し 1~2 時とし, 口側隆起内までの切開とするのが基本である<sup>14)</sup>。

最終的には留置したガイドワイヤーを介して内視鏡的経鼻膵管ドレナージ術 (endoscopic nasal pancreatic drainage : ENPD) チューブあるいは膵管ステント留置術 (endoscopic pancreatic stenting : EPS) を施行する。ENPD と EPS の選択

に関して, 膵管狭窄の拡張, あるいは持続的なドレナージを要する場合には EPS, 膵管炎や膵液漏などで確実な膵管ドレナージを企図する場合には ENPD を施行する。また, ENPD チューブを介して膵液細胞診を複数回提出することも可能であり, 膵管狭窄の良悪性診断に際して有用との報告もある<sup>15,16)</sup>。EPS に用いるステントは原則プラスチックステントであり, 膵液流出障害では 5~10 Fr, ERCP 後膵炎予防の際には 3~5 Fr を用いることが多い<sup>3,4)</sup>。膵管狭窄に対するステント留置に際しては狭窄部の突破が問題となるが, 線維化などにより狭窄が高度となっている場合には留置自体が容易でないこともある。従って, ERCP カテーテルで膵管狭窄部を突破した際にある程度の抵抗を感じた場合には, ステント留置前に狭窄拡張を行う必要がある。現在, 膵管狭窄部の拡張に際してはバルーンカテーテルや非通電式のダイレーターを用いることが多いが, 膵石による狭窄の場合には鈍的拡張では十分な狭窄解除が得られないことも多い。この場合には, 体外衝撃波結石破碎治療 (extracorporeal shock wave lithotripsy : ESWL) や電気水圧式結石破碎術 (electrohydraulic lithotripsy : EHL) などの併用による膵石の破碎・除去も考慮する<sup>1,17)</sup>。

### 3. 治療成績

症候性の慢性膵炎に対する経乳頭・吻合部の膵管ドレナージの有用性に関しては数多く報告されており, 症候性の膵管狭窄において内視鏡的膵管ドレナージの施行・非施行で比較した研究では, ドレナージ施行群において疼痛改善率が良好であったことが報告されている<sup>18)</sup>。また, 内視鏡治療と外科治療との研究では, 外科治療群で良好な疼痛コントロールが得られたものの, 合併症・入院期間・膵機能などは有意差を認めなかったとの報告もある<sup>19,20)</sup>。これらの研究から, EPS は各種ガイドラインにおいて第一選択として推奨されている<sup>1,21,22)</sup>。また, 治療難渋例においてはプラスチックステントの複数本留置や金属ステントを用いたドレナージの報告もあるが<sup>23~25)</sup>、本邦では良性膵管狭窄に対する金属ステント留置は保険収載されていない点に留意する必要がある。一方, 至適なステント留置法や期間に関して統一した見解は得ら

れておらず、内視鏡治療で奏効しないあるいは疼痛改善に乏しいなどの難治例においては積極的に外科治療を検討すべきである<sup>26)</sup>。

ERCP 後膵炎(post-ERCP pancreatitis, PEP)に対する予防的膵管ステント留置に関しては、高リスク群における PEP 予防効果や重症化の抑制効果が報告されており<sup>5,27)</sup>、各種ガイドラインでも高リスク群におけるステント留置に関して推奨されている<sup>4,6,28,29)</sup>。ステント径に関しては、4 Fr の有用性に関する報告や<sup>30)</sup>、3 Fr より 5 Fr の方が有用であったとする報告などがあるが<sup>31)</sup>、至適な形状に関しては今後も更なる検証が必要である。

### 経消化管的膵管ドレナージ

#### 1. 適 応

EUS を用いた経消化管的膵管ドレナージ(EUS-guided pancreatic drainage : EUS-PD)は、現在のところ経乳頭・吻合部的膵管ドレナージが困難な症例に対する代替法という位置づけである<sup>32-34)</sup>。その理由として、EUS-PD が確立された手技ではないこと、他の EUS 関連手技と比較しても手技的難度が高いこと、膵液漏などの重篤な有害事象が少なからず発生しうることなどが挙げられる。具体的な適応として、経乳頭的膵管挿管が困難、あるいは十二指腸狭窄や消化管術後などの理由により乳頭あるいは膵消化管吻合部への到達が困難な例などが挙げられる<sup>35)</sup>。一方、主膵管拡張がなく、EUS 上で膵管を同定できない、穿刺経路に腹水・血管の介在する、膵管多発狭窄を認めるなどの場合には、EUS-PD の施行は推奨されない<sup>34,35)</sup>。

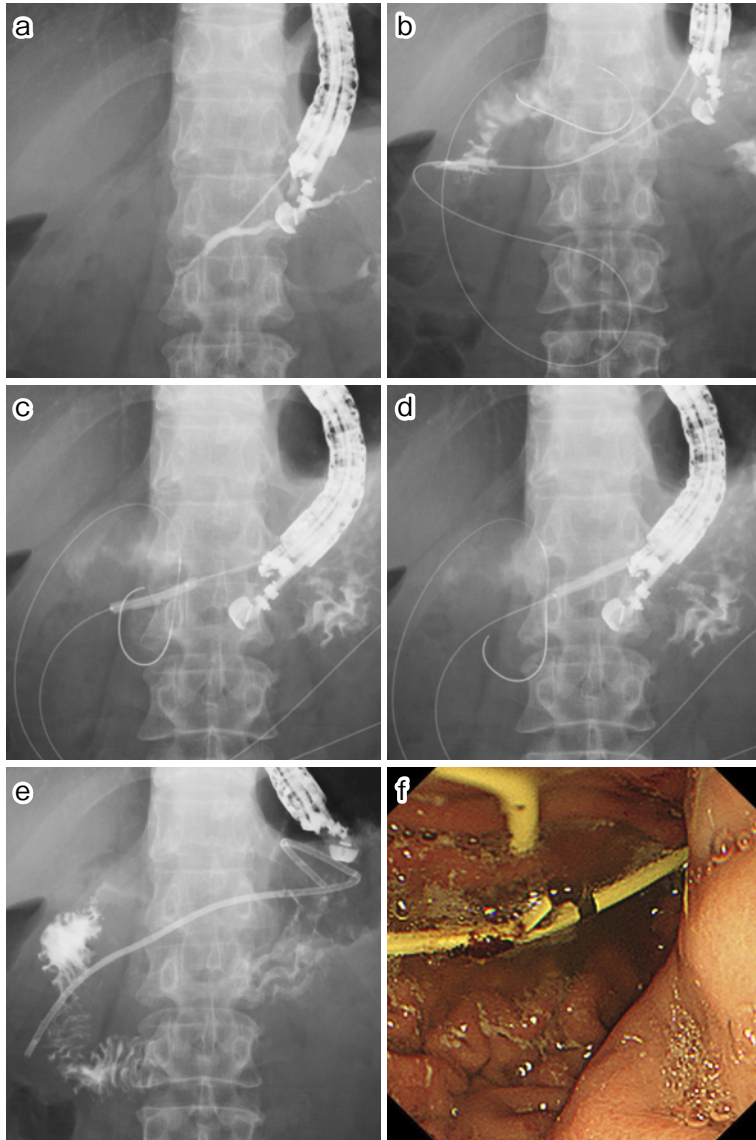
#### 2. 手技の実際 (Fig. 2)

経消化管的膵管アプローチの一般的な治療戦略について Fig. 3 に示す<sup>36)</sup>。ガイドワイヤーが膵管狭窄部を突破した場合には、順行性のステント留置(EUS-guided antegrade stenting : EUS-AGS)を考慮する。ガイドワイヤーを乳頭・膵消化管吻合部を介して腸管内まで誘導し得た場合には、そのガイドワイヤーを用いたランデブー法にて経乳頭・吻合部的にステント留置(EUS-guided rendezvous technique : EUS-RV)を行うことが可能となる。一方、ガイドワイヤーが狭窄部を突破で

きない場合には、一旦経胃的に膵管ステントを留置し(EUS-guided transmural drainage : EUS-TMD)、胃膵間の瘻孔が完成した後の re-intervention にて狭窄部を介したステント留置を目指す。

EUS-PD ではコンベックス型あるいは直視型の EUS を使用し、治療前の前処置は ERCP 時と同様に鎮静剤としてミダゾラム、ジアゼパム、プロポフォール、鎮痛剤としてペチジン塩酸塩、ペンタゾシンを使用する<sup>8)</sup>。スコープを胃内に挿入後 EUS 下に膵管を描出し穿刺するが、後続するガイドワイヤー・ステント挿入などの処置を考慮し、EUS の振動子が膵頭部方向に向くようにスコープポジションを操作することが望ましい<sup>37)</sup>。但し、膵管狭窄部と穿刺部があまり近づきすぎると、ガイドワイヤーが狭窄部を突破しなかった際にステントを留置する余地がなくなってしまう。その他、穿刺部に介在する血管の有無や胃と膵との距離など、様々な要因に注意しながら穿刺部位を決める必要がある<sup>37-39)</sup>。また、膵管拡張が軽微である際には、細径の穿刺針で膵管造影して拡張させた後に再穿刺するのも一つの方法である<sup>40)</sup>。

膵管を穿刺した後に膵管造影およびガイドワイヤー挿入となるが、膵管が十分に拡張していれば 19 G 針と 0.025 inch のガイドワイヤー、拡張が軽度であれば 22 G 針と 0.018 inch のガイドワイヤーを用いる。特に EUS-PD では胆道ドレナージと比較して 22 G 針を用いることが多いが、膵管は軽微な拡張を呈することが少なくないこと、膵実質の線維化などにより穿刺が容易でないことなどがその理由となる<sup>38)</sup>。ガイドワイヤーは、その後の処置の安定性を考慮すると乳頭・膵消化管吻合部を介して腸管に留置することが望ましいが、穿刺針を介したガイドワイヤー操作によりスタックが生じることもあるため<sup>41)</sup>、狭窄突破に難渋する場合などでは無理せず膵管内にガイドワイヤーを留置する。この際、ガイドワイヤーの逸脱を防ぐため膵管内には十分な長さのガイドワイヤーを留置することも重要である。また、一旦ガイドワイヤーを留置し穿刺針を ERCP カテーテルに交換した上でガイドワイヤーの狭窄突破や消化管への誘導を試行するのも一つの方法である。

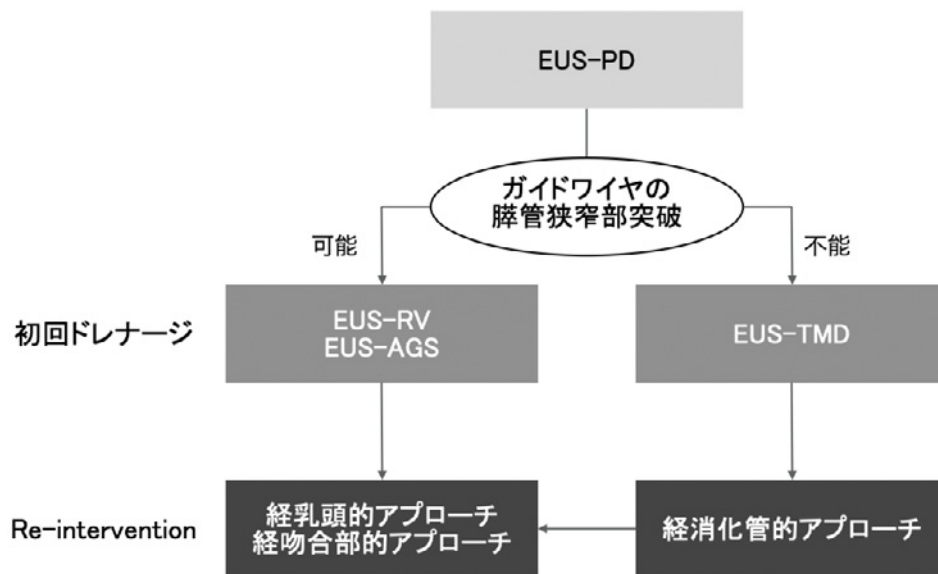


**Fig. 2** 経消化管的膵管ドレナージを施行した1例

- a) X線透視. 穿刺後の造影にて, 膵管が描出されたことを確認した.  
 b) X線透視. ガイドワイヤーを膵管狭窄部を越えて十二指腸に誘導した. この際, 十二指腸内に十分な長さのガイドワイヤーを留置した.  
 c, d) X線透視. 膵管狭窄部および穿刺部を4 mmのバルーンカテーテルで拡張した.  
 e, f) X線透視 (e), 内視鏡 (f). 穿刺部および乳頭部を介して超音波内視鏡下ドレナージ専用のプラスチックステント (Through & Pass® Type IT™, ガデリウス・メディカル) を留置した.

ガイドワイヤー留置後にはステント留置が可能となる程度に穿刺部を拡張するが, 膵炎や出血の危険性から拡張用バルーンやダイレーターなどを

用いた非通電での鈍的拡張を第一に行う<sup>42,43)</sup>. 但し, 慢性膵炎の長期罹患例などで膵実質や膵管壁が高度に硬化している場合には非通電拡張に難渋



# EUS-PD, EUS-guided pancreatic drainage; EUS-RV, EUS-guided rendezvous technique; EUS-AGS, EUS-guided antegrade stenting; EUS-TMD, EUS-guided transmural drainage

Fig. 3 超音波内視鏡を用いた経消化管的膵管ドレナージの基本戦略 (文献 36) より引用)

することも少なくなく、このような場合には処置が長時間に及ぶことによる膵液漏を懸念して通電拡張を併用する。この際、穿刺部と異なる部位が焼灼されないようガイドワイヤーと同軸で通電拡張するカテーテルを使用する<sup>38,44)</sup>。

瘻孔拡張後にステントを留置するが、胃壁・膵管壁を介してステントを挿入するにはある程度ステントを押し出す力が必要となる。従って、ガイドワイヤー・膵管・ステントの軸を合わせて、ステントに確実に力が伝わるようなスコープポジションを取ることが重要である。留置するステントは原則として7Frのプラスチックステントであるが、本邦で流通している膵管ステントの多くはデリバリーシステムがないため力が伝わりにくい。また、ステント留置の最中に瘻孔の再拡張などを検討することもあるため、EUS-PDで使用するステントは引き戻し可能であることが必須となる。従って、現行の膵管ステントはEUS-PDで使用するステントとしては適切でなく、現在のところ専用のプラスチックステント (Through & Pass<sup>®</sup> Type IT<sup>™</sup>, ガデリウス・メディカル) を使用する

ことが望ましい<sup>45)</sup>。また、経胃的なステント留置に難渋する場合には、ガイドワイヤーを乳頭・膵消化管吻合部を介して消化管に留置し、ランデブー法により経乳頭・吻合部の膵管ドレナージに切り替えることも重要である。

### 3. 治療成績

EUS-PDに関する報告は少数例のものも含めて様々であるが、NakaiらによるとEUS-PD関連の報告33編517処置から算出した手技的成功は78.7%、偶発症は21.8%であり、主な偶発症として膵液漏、膵炎、出血などが挙げられている<sup>39)</sup>。この成績は決して良好であるとは言えず、EUS-PDは改善の余地が多い手技であることを反映している。従って、現在のところはEUS関連処置に習熟した内視鏡医が、偶発症にも対応できるような外科・放射線科と協働できる施設でのみEUS-PDを実施すると限定すべきである<sup>36)</sup>。

経消化管的に留置した膵管ステントの期間に関しては、現在のところ明らかなコンセンサスはなく、経乳頭的な膵管ステント留置に準じて1~3ヶ月程度で交換を行っているのが現状である。一方、

初回留置後1年以上交換なく経過した症例の報告もあり<sup>46)</sup>、ステント交換の間隔に関しては今後も更なる検討を要する。

#### おわりに

内視鏡的膵管ドレナージに関して、経乳頭・吻合部的、経消化管に分けて概説した。内視鏡的膵管ドレナージは膵液うっ滞を解除する低侵襲的治療として実施されてきたが、EUS 関連手技をはじめとする内視鏡機器や手技の進歩により、その適応は広がりつつある。一方で、まだ治療法として確立されていない点も少なからず存在し、内視鏡治療の適応とならないことや内視鏡治療単独では奏効しないこともしばしば経験する。従って、各治療法の特徴を熟知し、症例毎に十分な検討を重ねた上で、外科治療を含めて適切な治療法を選択することが極めて重要である。

#### 文 献

- 1) 日本消化器病学会編. 慢性膵炎診療ガイドライン. 東京: 南江堂, 2021.
- 2) François E, Kahaleh M, Givannini M, Matos C, Devière J. EUS-guided pancreaticogastrostomy. *Gastrointest Endosc* 2002; 56: 128-33.
- 3) 伊藤 謙, 五十嵐良典, 三村亨彦, 他. 膵管ステントの現状と展望. *日本消化器内視鏡学会雑誌* 2015; 57: 1457-66.
- 4) 厚生労働省難治性膵疾患調査研究班, 日本膵臓学会. ERCP 後膵炎ガイドライン 2015. *膵臓* 2015; 30: 539-84.
- 5) Sofuni A, Maguchi H, Itoi T, et al. Prophylaxis of post-endoscopic retrograde cholangiopancreatography pancreatitis by an endoscopic pancreatic spontaneous dislodgement stent. *Clin Gastroenterol Hepatol* 2007; 5: 1339-46.
- 6) Mine T, Morizane T, Kawaguchi Y, et al. Clinical practice guideline for post-ERCP pancreatitis. *J Gastroenterol* 2017; 52: 1013-22.
- 7) Toyonaga H, Hayashi T, Yamazaki H, et al. Efficacy of pancreatic duct stenting to prevent postendoscopic retrograde cholangiopancreatography pancreatitis after covered self-expandable metal stent deployment. *Dig Endosc* 2023; 35: 369-76.
- 8) 後藤田卓志, 赤松拓司, 阿部清一郎, 他. 内視鏡診療における鎮静に関するガイドライン(第2版). *日本消化器内視鏡学会雑誌* 2020; 62: 1635-81.
- 9) Chantarojanasiri T, Isayama H, Nakai Y, et al. Groove Pancreatitis: Endoscopic Treatment via the Minor Papilla and Duct of Santorini Morphology. *Gut Liver* 2018; 12: 208-13.
- 10) Yane K, Katanuma A, Maguchi H, et al. Short-type single-balloon enteroscope-assisted ERCP in postsurgical altered anatomy: potential factors affecting procedural failure. *Endoscopy* 2017; 49: 69-74.
- 11) Kin T, Takahashi K, Katanuma A. Successful balloon enteroscope-guided pancreatic ductal stenting of stricture at pancreaticojejunal anastomosis using chromoendoscopy with indigo carmine. *Dig Endosc* 2020; 32: e1-2.
- 12) Toyonaga H, Kin T, Nakamura R, et al. Successful detection of choledochojejunal and pancreaticojejunal anastomotic strictures using a novel form of texture and color enhancement imaging. *Endoscopy* 2022; 54: E1062-3.
- 13) Shimatani M, Mitsuyama T, Yamashina T. New Treatment for Completely Obstructed Pancreaticojejunal Anastomosis Using Gel-Immersion Double-Balloon ERP With Long Cap. *Clin Gastroenterol Hepatol* 2023; S1542-3565 (23)00308-7. Online ahead of print.
- 14) Buscaglia JM, Kalloo AN. Pancreatic sphincterotomy: technique, indications, and complications. *World J Gastroenterol* 2007; 13: 4064-71.
- 15) Iiboshi T, Hanada K, Fukuda T, Yonehara S, Sasaki T, Chayama K. Value of cytodiagnosis using endoscopic nasopancreatic drainage for early diagnosis of pancreatic cancer: establishing a new method for the early detection of pancreatic carcinoma in situ. *Pancreas* 2012; 41: 523-9.
- 16) Hanada K, Shimizu A, Kurihara K, et al. Endoscopic approach in the diagnosis of high-grade pancreatic intraepithelial neoplasia. *Dig Endosc* 2022; 34: 927-37.
- 17) 厚生労働省難治性膵疾患調査研究班, 日本膵臓学会. 膵石症の内視鏡治療ガイドライン 2014. *膵臓* 2014; 29: 121-48.
- 18) Jafri M, Sachdev A, Sadiq J, et al. Efficacy of Endotherapy in the Treatment of Pain Associated With Chronic Pancreatitis: A Systematic Review and Meta-Analysis. *JOP* 2017; 18: 125-32.
- 19) Díte P, Ruzicka M, Zboril V, Novotný I. A prospective, randomized trial comparing endoscopic and surgical therapy for chronic pancreatitis. *Endoscopy* 2003; 35: 553-8.
- 20) Issa Y, Kempeneers MA, Bruno MJ, et al. Effect of Early Surgery vs Endoscopy-First Approach on Pain in Patients With Chronic Pancreatitis: The ESCAPE Randomized Clinical Trial. *JAMA* 2020; 323: 237-47.
- 21) Dumonceau JM, Delhaye M, Tringali A, et al. Endoscopic treatment of chronic pancreatitis: European Society of Gastrointestinal Endoscopy (ESGE) Guideline - Updated August 2018. *Endoscopy* 2019; 51: 179-93.
- 22) ASGE Standards of Practice Committee. The role of endoscopy in benign pancreatic disease. *Gastrointest Endosc* 2015; 82: 203-14.

- 23) Costamagna G, Bulajic M, Tringali A, et al. Multiple stenting of refractory pancreatic duct strictures in severe chronic pancreatitis: long-term results. *Endoscopy* 2006; 38: 254-9.
- 24) Tringali A, di Prampero SFV, Landi R, et al. Fully covered self-expandable metal stents to dilate persistent pancreatic strictures in chronic pancreatitis: long-term follow-up from a prospective study. *Gastrointest Endosc* 2018; 88: 939-46.
- 25) Ogura T, Onda S, Takagi W, et al. Placement of a 6 mm, fully covered metal stent for main pancreatic head duct stricture due to chronic pancreatitis: a pilot study (with video). *Therap Adv Gastroenterol* 2016; 9: 722-8.
- 26) Kempeneers MA, Issa Y, Ali UA, et al. International consensus guidelines for surgery and the timing of intervention in chronic pancreatitis. *Pancreatology* 2020; 20: 149-57.
- 27) Sofuni A, Maguchi H, Mukai T, et al. Endoscopic pancreatic duct stents reduce the incidence of post-endoscopic retrograde cholangiopancreatography pancreatitis in high-risk patients. *Clin Gastroenterol Hepatol* 2011; 9: 851-8.
- 28) Buxbaum JL, Freeman M, Amateau SK, et al. American Society for Gastrointestinal Endoscopy guideline on post-ERCP pancreatitis prevention strategies: summary and recommendations. *Gastrointest Endosc* 2023; 97: 153-62.
- 29) Dumonceau JM, Andriulli A, Elmunzer BJ, et al. Prophylaxis of post-ERCP pancreatitis: European Society of Gastrointestinal Endoscopy (ESGE) Guideline — updated June 2014. *Endoscopy* 2014; 46: 799-815.
- 30) Nagai K, Sofuni A, Tsuchiya T, et al. The feasibility of pancreatic duct stenting using a novel 4-Fr plastic stent with a 0.025-in. guidewire. *Sci Rep* 2021; 11: 14285.
- 31) Chahal P, Tarnasky PR, Petersen BT, et al. Short 5Fr vs long 3Fr pancreatic stents in patients at risk for post-endoscopic retrograde cholangiopancreatography pancreatitis. *Clin Gastroenterol Hepatol* 2009; 7: 834-9.
- 32) Tyberg A, Sharaiha RZ, Kedia P, et al. EUS-guided pancreatic drainage for pancreatic strictures after failed ERCP: a multicenter international collaborative study. *Gastrointest Endosc* 2017; 85: 164-9.
- 33) Uchida D, Kato H, Saragai Y, et al. Indications for Endoscopic Ultrasound-Guided Pancreatic Drainage: For Benign or Malignant Cases? *Can J Gastroenterol Hepatol* 2018; 2018: 8216109.
- 34) van der Merwe SW, van Wanrooij RLJ, Bronswijk M, et al. Therapeutic endoscopic ultrasound: European Society of Gastrointestinal Endoscopy (ESGE) Guideline. *Endoscopy* 2022; 54: 185-205.
- 35) Itoi T, Kasuya K, Sofuni A, et al. Endoscopic ultrasonography-guided pancreatic duct access: techniques and literature review of pancreatography, transmural drainage and rendezvous techniques. *Dig Endosc* 2013; 25: 241-52.
- 36) 金 俊文, 高橋邦幸, 林 毅, 他. EUSによる膵石治療の適応と治療の実際. *肝胆膵* 2020 ; 81 : 379-86.
- 37) 那須野央, 湯沼朗生, 豊永啓翔, 他. EUS下膵管ドレナージ術. *消内視鏡* 2020 ; 32 : 1732-7.
- 38) Ogura T, Ohama H, Higuchi K. Endoscopic Ultrasound-Guided Pancreatic Transmural Stenting and Transmural Intervention. *Clin Endosc* 2020; 53: 429-35.
- 39) Nakai Y, Kogure H, Isayama H, Koike K. Endoscopic ultrasound-guided pancreatic duct drainage. *Saudi J Gastroenterol* 2019; 25: 210-7.
- 40) 糸井隆夫, 祖父尼淳, 土屋貴愛, 他. EUSガイド下膵管ドレナージ. *胆と膵* 2017 ; 38 : 1091-4.
- 41) 向井俊太郎, 祖父尼淳, 土屋貴愛, 他. EUS-guided pancreatic duct drainageのコツとトラブルシューティング【動画付】. *胆と膵* 2022 ; 43 : 383-9.
- 42) Honjo M, Itoi T, Tsuchiya T, et al. Safety and efficacy of ultra-tapered mechanical dilator for EUS-guided hepaticogastrostomy and pancreatic duct drainage compared with electrocautery dilator (with video). *Endosc Ultrasound* 2018; 7: 376-82.
- 43) Fujii-Lau LL, Levy MJ. Endoscopic ultrasound-guided pancreatic duct drainage. *J Hepatobiliary Pancreat Sci* 2015; 22: 51-7.
- 44) Ogura T, Nakai Y, Itoi T. Novel fine gauge electrocautery dilator for endoscopic ultrasound-guided hepaticogastrostomy (with video). *J Hepatobiliary Pancreat Sci* 2019; 26: E3-4.
- 45) Itoi T, Sofuni A, Tsuchiya T, et al. Initial evaluation of a new plastic pancreatic duct stent for endoscopic ultrasonography-guided placement. *Endoscopy* 2015; 47: 462-5.
- 46) Matsunami Y, Itoi T, Sofuni A, et al. Evaluation of a new stent for EUS-guided pancreatic duct drainage: long-term follow-up outcome. *Endosc Int Open* 2018; 6: E505-12.

本論文内容に関連する著者の利益相反：湯沼朗生（講演料（オリンパス（株）））

## Endoscopic pancreatic drainage

Toshifumi KIN, Kazuki HAMA, Kenta YOSHIDA, Risa NAKAMURA,  
Ryo ANDO, Kosuke IWANO, Haruka TOYONAGA, Tatsuya ISHII,  
Masayo MOTOYA, Tsuyoshi HAYASHI, Kuniyuki TAKAHASHI, and Akio KATANUMA \*

**Key words:** Pancreatic drainage, ERCP, EUS-PD

Endoscopic pancreatic duct drainage has been by transpapillary or trans-anastomotic approach, and more recently by transluminal approach. In a transpapillary approach, a pancreatic stent or nasopancreatic drainage tube is inserted through the papilla after pancreatography and guidewire insertion to the pancreatic duct using duodenoscope or balloon-assisted enteroscope. Transpapillary/anastomotic pancreatic drainage is employed frequently for impaired pancreatic drainage such as chronic pancreatitis. In addition, the preventive effect of pancreatic stents for patients with post-ERCP pancreatitis has been widely accepted. Transluminal pancreatic drainage has been regarded as an alternative approach for transpapillary drainage. A plastic stent is inserted through the gastric wall to the pancreatic duct after puncture of the pancreatic duct under endoscopic ultrasound (EUS), guidewire insertion to the pancreatic duct, and dilatation of the puncture site. A transpapillary or trans-anastomotic approach should consider a rendezvous technique in cases of difficult dilatation of the puncture site. However, given technical success and high complication rates, transluminal pancreatic drainage should be limited to endoscopists proficient in EUS-related procedures.

---

\*Center for Gastroenterology, Teine-Keijinkai Hospital (Hokkaido)