

## Профилактика осложнений колпроктэктомии с формированием тонкокишечного J-образного резервуара

А.О. Агрошченко, И.А. Долгополова, С.В. Поздняков, И.А. Николаева, А.В. Тетерин

Отделение колопроктологии ФГБУ «Клиническая больница» Управления делами Президента Российской Федерации; Россия, 107150 Москва, ул. Лосиноостровская, 45

Контакты: Андрей Олегович Агрошченко Dr.atroshchenko@gmail.com

В статье на основании обобщения данных литературы проанализированы методологические аспекты предоперационного планирования и технические хирургические приемы для предупреждения интра- и послеоперационных осложнений при выполнении колпроктэктомии с формированием тазового тонкокишечного резервуара. Знание данных особенностей позволяет уменьшить количество осложнений и улучшить функциональные результаты хирургического лечения.

**Ключевые слова:** колпроктэктомия, осложнения тонкокишечного резервуара

**Для цитирования:** Агрошченко А.О., Долгополова И.А., Поздняков С.В. и др. Профилактика осложнений колпроктэктомии с формированием тонкокишечного J-образного резервуара. Тазовая хирургия и онкология 2019;9(3):18–26.

DOI: 10.17650/2686-9594-2019-9-3-18-26

### Prevention of complications for colproctectomy with J-pouch reservoir

A.O. Atroschenko, I.A. Dolgopolova, S.V. Pozdnyakov, I.A. Nikolaeva, A.V. Teterin

Department of Coloproctology, Clinical Hospital of the Presidential Administration of Russian Federation; 45 Losinoostrovskaya St., 107150 Moscow, Russia

On the basis of the literature the article analyzes the methodological aspects of preoperative planning and surgical techniques for the prevention intra- and postoperative complications for colproctectomy with J-pouch reservoir. Knowledge of these features can reduce the number of complications and improve the functional results of surgical treatment.

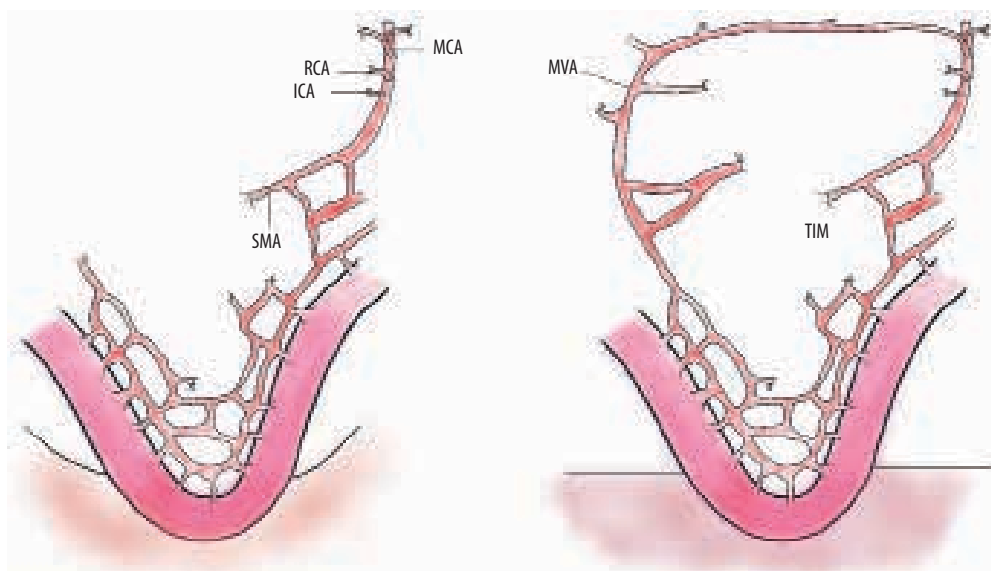
**Key words:** colproctectomy, J-pouch reservoir complications

**For citation:** Atroschenko A.O., Dolgopolova I.A., Pozdnyakov S.V. et al. Prevention of complications for colproctectomy with J-pouch reservoir. Tazovaya Khirurgiya i Onkologiya = Pelvic Surgery and Oncology 2019;9(3):18–26.

### Введение

Первая колпроктэктомия с формированием тазового тонкокишечного резервуара была описана хирургами A.G. Parks и R.J. Nicholls в 1978 г. [1]. В первоначальном варианте колпроктэктомия выполнялась с демукозацией анального канала, а тонкокишечный резервуар формировался вручную из 3 петель подвздошной кишки — S-образный резервуар. С тех пор техника была оптимизирована и претерпела ряд важных изменений. В настоящий момент демукозация анального канала не выполняется, поскольку в этой области находится рецепторный аппарат, отвечающий за ряд важных функций в процессе анальной континенции. В современном исполнении для формирования резервуаро-анального анастомоза оставляют 2,5–3,0 см слизистой оболочки над зубчатой линией для обеспечения оптимального функционального результата. Претерпела изменение и методика формирования тонкокишеч-

ного резервуара: если первый резервуар формировался из 3 петель подвздошной кишки (S-образный), то в настоящий момент предпочтение отдают J-образному резервуару, сформированному из 2 петель подвздошной кишки. Преимущество J-образного резервуара заключается в технической простоте его формирования наряду с высоким функциональным результатом [2, 3]. Тем не менее это вмешательство сопряжено с высоким риском послеоперационных осложнений. Нарушение функционирования тазового резервуара, а также присоединение инфекции являются грозными осложнениями, значительно ухудшающими качество жизни пациента. Хирурги, выполняющие данный вид операций, вынуждены сталкиваться с рядом интра- и послеоперационных осложнений, которые требуют повторных вмешательств. Успешное выполнение колпроктэктомии с формированием тазового тонкокишечного резервуара зависит от тщательного предоперационного планиро-



*Методика перевязки терминальных ветвей верхней брыжеечной артерии с сохранением аркадного кровотока для устранения натяжения брыжейки подвздошной кишки. MCA – средняя колитическая артерия, RCA – правая колитическая артерия, ICA – подвздошно-ободочная артерия, SMA – верхняя брыжеечная артерия, MVA – краевая артерия, соединяющая правую ветвь средней колитической артерии с аркадой артерией подвздошной кишки, TIM – краевая аркада артерий подвздошной кишки*

*The technique of ligation of terminal branches of the superior mesenteric artery with preservation of arcade blood flow to eliminate tension of the ileal mesentery. MCA – middle colic artery, RCA – right colic artery, ICA – ileocolic artery, SMA – superior mesenteric artery, MVA – marginal vascular arcade (marginal artery connecting the right branch of the middle colic artery with the arcade of the ileal arteries), TIM – terminal ileum mesentery (marginal arcade of the ileal arteries)*

вания, опыта хирурга, профилактики интра- и послеоперационных осложнений.

В настоящее время колпроктэктомия с формированием тазового тонкокишечного резервуара является стандартом хирургического лечения язвенного колита и семейного аденоматозного полипоза. Эта операция позволяет повысить качество жизни пациентов, избавляя их от необходимости формирования постоянной илеостомы, улучшая психоэмоциональную, социальную и физическую реабилитацию больных. Тем не менее колпроктэктомия с формированием тазового резервуара является технически сложной операцией, имеющей ряд серьезных осложнений. Одним из таких осложнений является дисфункция тазового резервуара, обусловленная инфицированием, механическим нарушением пассажа кишечного содержимого (спайки, стриктуры и др.), проявлениями болезни Крона. Поэтому очень важно на предоперационном этапе проводить тщательное планирование, обследование пациентов и разъяснять им все особенности операции и последующей реабилитации.

**Цель данной работы** – обзор осложнений колпроктэктомии с формированием тазового тонкокишечного резервуара, с которыми сталкиваются пациенты и хирурги в своей практике, и методов их профилактики.

#### **Интраоперационные технические сложности при формировании тазового резервуара**

Одной из важнейших интраоперационных проблем при формировании тазового резервуара является мобилизация подвздошной кишки с сохранением ее

кровоснабжения, чтобы резервуар свободно, без натяжения достигал полости малого таза, где формируется резервуаро-анальный анастомоз.

**Натяжение при формировании резервуаро-анального анастомоза.** Формирование резервуаро-анального анастомоза должно выполняться при отсутствии натяжения, поскольку оно может привести к несостоятельности анастомоза с последующим развитием стриктуры, свищей. Критически важным показателем в данной ситуации является длина верхней брыжеечной артерии. Оптимально, когда резервуар свободно низводится в полость малого таза с сохранением адекватного кровоснабжения стенки кишки. В момент формирования тазового резервуара определить достаточность длины низводимого кондуита в полость таза можно с помощью простого приема: нижний полюс резервуара должен свободно достигать точки, расположенной на 6 см дистальнее лобкового симфиза [4]. Чаще всего данная ситуация возникает при формировании тазового резервуара ручным способом [5]. Чтобы избежать натяжения в данном случае, можно использовать следующие технические приемы:

- мобилизация медиального листка брюшины подвздошной кишки в направлении к связке Трейтца;
- формирование послабляющих поперечных разрезов брыжейки подвздошной кишки в лестничном порядке (позволяет удлинить верхнюю брыжеечную артерию на 1–2 см);
- пересечение терминальных тонкокишечных ветвей верхней брыжеечной артерии с сохранением аркадного кровотока (возможно удлинение артерии на 2–5 см) [6–8] (см. рисунок).

**Технические сложности при формировании тонкокишечного резервуара с помощью сшивающих аппаратов.** Наиболее популярная техника формирования тонкокишечного резервуара – сшивание 2 петель подвздошной кишки по типу «бок в бок» с помощью линейного 2- или 3-рядного сшивающего аппарата, который осуществляет надежное соединение 2 фрагментов кишки и прорезание ткани между линиями аппаратного шва [9–11]. В данном случае аппарат может «недожать» скрепки или прорезать ткань из-за несоответствия ее толщины и глубины закрытия скрепок. После формирования резервуара обязательно проводят контроль швов на герметичность, а также контроль гемостаза по линии аппаратного шва. Герметичность швов проверяют с помощью введения в полость резервуара раствора бетадина, при выявлении кровотечения из линии аппаратного шва находят источник кровотечения (как правило, небольшой сосуд, расположенный в подслизистом слое кишки). Кровотечение останавливают обвивным швом викрилом на атравматической игле 3–0. После формирования резервуара обязательно выполнение серозно-мышечных укрепляющих швов в месте пересечения аппаратной линии шва и у края аппаратного шва (верхушка резервуара).

Также технические проблемы могут возникнуть при пересечении культи прямой кишки на уровне мышц тазового дна: нередко сшивающие аппараты «недозакрывают» скрепки или скрепки могут прорезаться, что приводит к появлению негерметичности в культе. Поскольку аппарат накладывается в самой низкой точке прямой кишки, и переложить его не представляется возможным, в данной ситуации приходится прибегать к наложению ручного обвивного шва на культю прямой кишки. После формирования резервуаро-анального анастомоза циркулярным сшивающим аппаратом необходимо проведение 2-го контроля на герметичность – воздушной пробы и водной пробы с раствором бетадина. Если при проведении теста отмечаются признаки негерметичности линии анастомоза, следует дополнительно герметизировать его ручными узловыми серозно-мышечными швами для профилактики развития несостоятельности и стриктуры анастомоза.

**Вовлечение стенки влагалища в резервуаро-анальный анастомоз.** У женщин при формировании резервуаро-анального анастомоза необходимо четко контролировать переднюю стенку анастомоза во избежание ее попадания в линию шва задней стенки влагалища. Если в процессе формирования соустья произошел захват задней стенки влагалища, необходимо разобщить анастомоз, восстановить целостность задней стенки влагалища и вновь сформировать резервуаро-анальный анастомоз.

#### **Послеоперационные осложнения**

**Кровотечение.** После формирования резервуара необходимо еще раз оценить линию аппаратного шва.

При выявлении кровотечения нужно прошить данный участок. Кровотечение из резервуара в послеоперационном периоде можно остановить орошением резервуара гемостатическими растворами или холодным физиологическим раствором через установленный катетер Фолея. При повторяющихся кровотечениях из резервуара необходимо выполнить эндоскопический осмотр резервуара и оросить его холодным физиологическим раствором с добавлением адреналина – этот прием, как правило, позволяет остановить кровотечение [12]. Также при неэффективности описанных методов можно использовать точечную электрокоагуляцию сосуда во время эндоскопического исследования резервуара. Если кровотечение не удается остановить, необходимо выполнить повторную операцию с остановкой кровотечения путем прошивания ручным швом зоны кровотечения.

**Тонкокишечная непроходимость.** Развитие тонкокишечной непроходимости – одно из самых частых послеоперационных осложнений после колпроктэктомии с формированием тазового тонкокишечного резервуара, составляет порядка 10–25 % всех послеоперационных осложнений [13, 14]. В большинстве наблюдений оно поддается консервативному лечению, которое заключается в назогастральной интубации, инфузионной терапии с коррекцией водно-электролитных нарушений, выполнении очистительных клизм через илеостому. Однако примерно в 25 % случаев приходится прибегать к повторному оперативному лечению [14]. Большинство случаев тонкокишечной непроходимости в послеоперационном периоде связано с наличием спаек [14, 15]. При необходимости хирургического лечения адгезиолизис необходимо проводить крайне прецизионно, чтобы не повредить тазовый резервуар, в противном случае это может привести к развитию несостоятельности анастомоза.

Крайне редко развитие тонкокишечной непроходимости может быть вызвано перегибом приводящей петли тонкой кишки к резервуару или ее инвагинацией в полость резервуара. Это осложнение можно диагностировать при помощи эндоскопического исследования резервуара [16]. В данной ситуации можно прибегнуть к попытке эндоскопической дилатации приводящей петли тонкой кишки. В случае неэффективности баллонной дилатации необходимо выполнение повторного хирургического лечения, которое заключается в резекции участка перегиба тонкой кишки или фиксации приводящей петли и резервуара к передней брюшной стенке для профилактики рецидива инвагинации.

**Тазовый абсцесс.** Тазовый абсцесс диагностируют в 6–18 % случаев после формирования тонкокишечного резервуара [17]. Причиной чаще всего является несостоятельность резервуаро-анального или тонкокишечного анастомоза. Гнойно-септические осложнения – наиболее частая причина дисфункции

тазового резервуара и необходимости его удаления. У пациентов с развитием тазового сепсиса отмечаются следующие симптомы: выраженные боли в нижних отделах живота, часто отдающие в поясницу или крестцовую область, нарушение мочеиспускания (чаще задержка), гектическая лихорадка, лейкоцитоз со сдвигом лейкоцитарной формулы влево, водно-электролитные и белково-энергетические нарушения. В редких случаях симптомы могут быть «смазаны» на фоне проводимой инфузионной и антибактериальной терапии в раннем послеоперационном периоде и проявляться в виде частого жидкого стула или отсутствием стула. Наибольшую диагностическую ценность в диагностике тазового абсцесса имеют компьютерная томография и магнитно-резонансная томография, которые помогают визуализировать абсцесс полости таза и способны выявить несостоятельность межкишечного анастомоза.

Лечение тазового абсцесса заключается в его дренировании: либо транскутанно под ультразвуковым или рентгенологическим наведением, либо хирургическим путем выполняется установка дренажа в полость абсцесса. Пациенту назначают антибактериальную и инфузионную терапию. В полость тонкокишечного резервуара необходимо установить дренажную трубку для его адекватной санации. По возможности следует избегать дренирования полости абсцесса через промежность или влагалище, так как это может привести к формированию хронических тазовых свищей.

Выбор методики хирургического лечения пациентов с несостоятельностью резервуарного анастомоза и тазовым абсцессом зависит от их общего состояния. Вариантами лечения могут быть малоинвазивное дренирование под ультразвуковым наведением через переднюю брюшную стенку либо эндоскопическое дренирование или экстирпация резервуара (при тотальной несостоятельности швов резервуара или резервуаро-анального анастомоза). Абсцесс может самопроизвольно дренироваться в полость резервуара, что создает высокий риск развития стриктуры в этой области, что требует регулярного наблюдения за пациентом в послеоперационном периоде и проведения неоднократного эндоскопического бужирования стриктуры. Раннее выявление тазового абсцесса, своевременное и полноценное лечение в большинстве наблюдений позволяют сохранить тазовый резервуар и его функцию. Позднее выявление приводит к развитию рубцового процесса и промежностных свищей, что с высокой вероятностью потребует экстирпации резервуара [17]. Тяжелое состояние пациента с нестабильной гемодинамикой и явлениями сепсиса диктует необходимость повторного хирургического вмешательства, предусматривающего ревизию органов брюшной полости, ее санацию и дренирование, а также формирование петлевой илеостомы, отключающей резервуар

от пассажа по тонкой кишке. При этом частота экстирпации резервуара может достигать 40 % [18].

**Неполные внутренние резервуарные свищи.** Данные осложнения встречаются в 2–8 % случаев и связаны с несостоятельностью анастомоза, что, в свою очередь, приводит к формированию слепого затека [19–22]. Неполные внутренние свищи резервуара могут протекать бессимптомно, быть случайной находкой при рентгенологическом исследовании резервуара или проявляться болевым синдромом, нарушением функции резервуара, возникновением абсцесса.

Большинство свищей закрываются самостоятельно на фоне отключающей илеостомы. При диагностировании слепого затека, связанного с резервуаром, приходится откладывать закрытие илеостомы на срок до 6 мес. Через 6 мес илеостома может быть закрыта, если свищевой ход не определяется по данным рентгенологического исследования с контрастным веществом или его размеры не увеличились за это время. Считается, что при наличии слепого свищевого хода через 6 мес вокруг него образуется плотная фиброзная капсула, и закрытие илеостомы не приведет к развитию тазового абсцесса и сепсиса. Также при выявлении слепого свищевого хода в ходе эндоскопического исследования резервуара можно выполнить его абляцию и увеличить время до закрытия илеостомы [19, 20, 23]. Если у пациента не удастся закрыть слепой свищевой ход из резервуара и после закрытия илеостомы диагностируется тазовый абсцесс, следует рассмотреть возможность повторного хирургического вмешательства с переформированием резервуара.

**Воспаление резервуара и слизистой оболочки анального канала.** Развитие воспаления, обусловленного обострением язвенного колита, в остатке слизистой оболочки прямой кишки (1–2 см) встречается в 2–6 % случаев после колпроктэктомии с формированием тазового резервуара [24, 25]. Развитие воспаления в резервуаре наблюдается чаще при воспалении остатка слизистой оболочки прямой кишки [26].

Лечение воспаления слизистой оболочки прямой кишки заключается в назначении микроклизм с преднизолоном или препаратов 5-аминосалициловой кислоты, хотя иногда встречается и рефрактерное к лекарственному лечению течение и требуется хирургическое вмешательство [27]. В таком случае хирургическое лечение будет заключаться в демуккозации анального канала [28].

Неспецифическое воспаление тонкокишечного резервуара при отсутствии несостоятельности анастомоза, стриктуры или абсцесса встречается в 40–70 % случаев в отсроченном послеоперационном периоде [29–32]. Частота данного осложнения увеличивается со временем наблюдения за пациентом. Причиной данного воспаления в большинстве случаев является синдром избыточного бактериального роста в результате ретроградного заселения флорой

из анального канала и перианальной области [32–34]. Диагностические критерии неспецифического воспаления слизистой тонкокишечного резервуара включают клинические симптомы (учащение дефекации в дневное и ночное время, тенезмы, появление прожилок крови в стуле, боли в области промежности и нижних отделах живота, учащенное мочеиспускание, субфебрильная температура, общая слабость) и эндоскопические проявления (рыхлая, легко травмируемая воспаленная слизистая оболочка резервуара, усиление сосудистого рисунка, бактериальные пленки на стенках резервуара), подтвержденные морфологическим исследованием [35]. Гистологическое исследование может выявить атрофию ворсинок, явления острого или хронического воспаления, наличие крипт – абсцессов, изъязвление слизистой оболочки. С целью оценки выраженности воспаления используют специальную шкалу Pouchitis Disease Activity Index, включающую клинические проявления, эндоскопические и гистологические характеристики [36].

Лечение резервуарита заключается в назначении антибактериальных препаратов (ципрофлоксацин 250 мг 2 раза в день и метронидазол 500 мг 3 раза в день) в течение 10 дней. При персистирующем течении назначают внутрь амоксициллина клавуланат, препараты 5-аминосалициловой кислоты и местно – микроклизмы с преднизолоном (30 мг преднизолона 2 раза в день) [37]. Также возможно назначение пробиотиков и гастропротектора ребамипида, но их применение должно быть длительным – 2–3 мес [38, 39]. Примерно 40 % острых резервуаритов протекают без рецидива воспаления, но в 60 % случаев воспаление носит рецидивирующий характер и проявляется несколько раз в год; у 10–30 % пациентов развивается хронический персистирующий резервуарит [40, 41]. К счастью, большинство пациентов с хроническим персистирующим резервуаритом хорошо отвечают на антибактериальную терапию цiproфлoксацином, местную инфузионную терапию стероидными препаратами, иммуносупрессивную терапию [42–44]. При резистентном к лекарственной терапии резервуарите изредка приходится прибегать к удалению резервуара.

Воспаление в приводящей тонкой кишке встречается в 1–4 % случаев. Лечение также заключается в назначении антибактериальных препаратов (ципрофлoксацин, метронидазол) сроком от 4 до 6 нед. При неэффективности антибактериальной терапии к лечению добавляют короткий курс стероидных препаратов или биологическую терапию [44].

**Синдром раздраженного резервуара.** Данный синдром является редким функциональным нарушением, напоминающим своим течением синдром раздраженного кишечника [45]. Он характеризуется увеличением частоты стула, тенезмами, болями в нижних отделах живота, но при обследовании не соответствует

критериям резервуарита и воспаления слизистой оболочки анального канала. Такие симптомы, как тошнота, рвота, потеря массы тела, прожилки крови в стуле, гипертермия, анемия, не соответствуют синдрому раздраженного резервуара.

Лечение синдрома раздраженного резервуара заключается в подборе диеты с низким содержанием жиров, углеводов, отказом от молочных продуктов, в назначении антибактериальных и спазмолитических препаратов, противодиарейных средств, в особых случаях – антидепрессантов [46].

**Стриктура резервуаро-анального анастомоза.** Данное осложнение встречается в 10–17 % случаев и проявляется через 6–9 мес после формирования резервуаро-анального анастомоза [47, 48]. Ручное формирование резервуара без использования сшивающих аппаратов приводит к увеличению числа стриктур [48]. Разница в диаметре циркулярного аппаратного анастомоза (28–29 мм против 31–33 мм) не влияет на частоту развития стриктур [49]. Нефиброзные стриктуры (за счет отека) хорошо лечатся с помощью бужирования. Фиброзные стриктуры часто связаны с осложнениями в послеоперационном периоде (несостоятельность, тазовый абсцесс, свищи) и в большинстве случаев требуют повторных хирургических вмешательств. При наличии стриктуры самого резервуара следует исключить у пациента болезнь Крона.

Мягкие стриктуры лечатся с помощью повторных сеансов бужирования [50], рефрактерные к бужированию и фиброзные стриктуры – путем иссечения рубцовой ткани и закрытия дефекта перемещенным лоскутом слизистой оболочки. Иногда приходится прибегать к трансанальному переформированию циркулярного резервуаро-анального анастомоза [51]. Также для стриктуропластики можно применить метод трансанальной пластики по Heineke–Mikulicz [52]. Иногда приходится проводить интубацию резервуара для его санации от кишечного содержимого. В запущенных случаях выполняют экстирпацию резервуара с формированием постоянной илеостомы.

**Выпадение слизистой оболочки резервуара.** Пропалпс и выпадение слизистой оболочки резервуара являются редким осложнением (0,3 % случаев) и не имеют predisposing факторов. Чаще они наблюдаются в течение первых 2 лет после формирования резервуара [54]. Пациенты предъявляют жалобы на затруднение дефекации, боли в области ануса, чувство инородного тела в перианальной области.

Выпадение слизистой оболочки лечится путем местного ее иссечения. При полнослойном пролапсе (выпадении всей стенки резервуара) чаще требуется хирургическое лечение с фиксацией резервуара к передней брюшной стенке или фиксацией его полипропиленовой сеткой к крестцу [55].

**Резервуаро-влагалищный свищ.** Данное осложнение является редким и встречается в 3,3–15,8 % случаев

всех послеоперационных осложнений. Чаще всего его причинами становятся формирование абсцесса/гематомы между резервуаром и стенкой влагалища, болезнь Крона в резервуаре, тазовый сепсис или техническая ошибка в момент формирования анастомоза – втягивание задней стенки влагалища [56–58]. Наиболее характерными симптомами являются дискомфорт, рецидивирующие вагинальная и мочева инфекция, выделение кишечного содержимого из влагалища. Диагностика данного осложнения заключается в выполнении резервуарографии с водорастворимым контрастным препаратом. В диагностике помогают трансвагинальное ультразвуковое исследование, магнитно-резонансная томография малого таза или фистулография.

Метод лечения зависит от уровня внутреннего отверстия свищевого хода, наличия рубцовой ткани, предыдущих хирургических вмешательств. Свищи, появляющиеся через несколько лет после формирования тазового резервуара, чаще имеют короткий ход канала, открываются на передней поверхности циркулярного резервуаро-анального анастомоза в области скрепочного шва и обусловлены медленным прорезыванием скрепок [59]. Лечение при коротком свищевом ходе с низким расположением внутреннего отверстия лучше всего проводить с использованием методики перемещенного лоскута как трансанальным, так и трансвагинальным доступом. При наличии признаков активного воспаления вокруг свища или наличии небольшого абсцесса рекомендуется выполнить установку через свищевой ход дренажа – сетона. В последующем после стихания воспалительных изменений сетон удаляют и применяют методику перемещенного лоскута для устранения свища. Одним из вариантов лечения трансфинктерных свищей может быть перевязка свищевого хода в межфинктерном пространстве – LIFT (ligation of intrasphincteric fistula tract). При наличии септического состояния пациенту назначают антибактериальную, инфузионную дезинтоксикационную терапию. В тяжелых клинических ситуациях приходится формировать отключающую илеостому для уменьшения воспалительных изменений в резервуаре и контроля септического состояния пациента [50]. Реконструкция резервуара может быть использована в качестве запасного варианта при неэффективности вышеописанных методов лечения. Примерно у 50 % пациентов после успешного лечения резервуаро-влагалищных свищей в последующем наблюдается рецидив, что зачастую требует удаления резервуара и формирования постоянной или континентной илеостомы [60, 61].

**Болезнь Крона тонкокишечного резервуара.** У небольшой когорты пациентов после выполнения колпроктэктомии с формированием тазового тонкокишечного резервуара в последующем диагностируют болезнь Крона. При этом поражаться может как сам

резервуар, так и приводящая петля тонкой кишки и вышележащие отделы желудочно-кишечного тракта [62]. При высокой активности болезни Крона в резервуаре чаще всего развивается его дисфункция за счет рубцово-воспалительных изменений стенки [63]. Лечение данного осложнения заключается в назначении биологической иммуносупрессивной терапии, что позволяет сохранить функцию тонкокишечного резервуара [44, 64].

**Развитие рака в тонкокишечном резервуаре.** В остатке слизистой оболочки прямой кишки, с которой формируется резервуаро-анальный анастомоз, может происходить злокачественная трансформация. Это осложнение достаточно редкое, в литературе описано порядка 50 случаев [65]. Мукозэктомия не предотвращает развитие рака в данной анатомической области. Риск злокачественной трансформации увеличивается при наследственном анамнезе и хроническом воспалении слизистой оболочки прямой кишки в области резервуаро-анального анастомоза [66].

**Неудовлетворительная функция тонкокишечного резервуара.** Примерно у 2–5 % пациентов с тазовым резервуаром отмечается неудовлетворительная его функция [67]. Показания к **реконструкции анастомоза** можно разделить на 2 группы: механические и инфекционно-воспалительные. Механические причины включают слишком длинную эфферентную петлю кишки или маленький по объему резервуар, гипермобильную афферентную петлю тонкой кишки, что может приводить к закрытию просвета анастомоза, протяженный стеноз резервуара, деформацию резервуара или инвагинацию приводящей петли. Инфекционно-воспалительные причины включают воспаление оставленной слизистой оболочки прямой кишки, развитие неполных свищей. Чаще всего уменьшение размера резервуара связано с хроническим воспалением, тазовым сепсисом и другими гнойно-септическими осложнениями.

Перед оперативным лечением с реконструкцией резервуара необходимо провести тщательное планирование, изучить длину оставшейся тонкой кишки, оценить по данным компьютерной и магнитно-резонансной томографии состояние резервуара, окружающих органов и тканей. Пациенту следует объяснить возможные результаты и предупредить о вероятности формирования постоянной илеостомы. При развитии выраженного фиброза в полости малого таза перед операцией необходимо обсудить возможность установки мочеточниковых катетеров для предотвращения их повреждения в ходе вмешательства. При реконструкции следует выполнить тщательный, максимально аккуратный адгезиолизис. При выполнении мукозэктомии анального канала следует сохранять элементы сфинктерного аппарата и с максимальной аккуратностью использовать высокоэнергетические устройства с целью предотвращения развития анальной

инконтиненции, по возможности применять острый, «холодный» метод диссекции. Реконструкция резервуара должна всегда сопровождаться формированием превентивной илеостомы. У тщательно отобранных пациентов повторная операция с доскональным предоперационным планированием и высокой хирургической техникой позволяет сохранить хорошие функциональные результаты после реконструктивной операции [68].

При неудовлетворительной функции тонкокишечного резервуара и невозможности его реконструкции следует выполнять **формирование постоянной концевой илеостомы**. Если состояние тонкокишечного резервуара удовлетворительное, он может быть использован для формирования континентной илеостомы [69, 70].

У отдельных групп пациентов, находящихся в терминальном состоянии (тяжелый сепсис, полиорганная недостаточность, тяжелая сердечно-сосудистая или почечная недостаточность и др.), **резервуар может быть оставлен отключенным** от пассажа кишечного содержимого. При нефункционирующем в течение длительного времени резервуаре за пациентом устанавливают тщательное наблюдение в послеоперационном периоде, чтобы своевременно выявлять воспалительные изменения и злокачественную трансформацию.

**Функциональные нарушения тазового тонкокишечного резервуара в отдаленном периоде.** Среди отдаленных функциональных нарушений принято выделять учащение дефекации, анальную инконтиненцию разной степени тяжести, энкопрез, потребность в постоянном повседневном использовании прокладок в дневное и ночное время, а также в использовании противодиарейных препаратов.

Средняя частота стула составляет  $6 \pm 2$  раза за световой день и  $1 \pm 1$  раз за ночь. Необходимость в приеме противодиарейных препаратов и загустителей стула уменьшается с течением времени. Порядка 89 % пациентов имеют удовлетворительную функцию удержания стула и газов в течение дня, в вечернее время у 30 % отмечаются различные расстройства удержания стула и газов. Из этих пациентов порядка 94 % удовлетворены функцией резервуара и только 6 % хотели бы ее изменить [71].

Имеются различия в функциональном плане у пациентов с резервуаро-анальным анастомозом, сформированным аппаратно и вручную. Так, недержание

жидкого стула чаще отмечалось у пациентов с анастомозом, сформированным вручную — 29,4 % против 22,1 %. Энкопрез в дневное время имел место у 18,8 % пациентов, в ночное время — у 22,8 %. Подтекание каловых масс в ночное время отмечалось чаще у пациентов со сформированным вручную анастомозом — 29,8 % против 16,8 %. Также аноректальные физиологические измерения продемонстрировали при сформированных вручную анастомозах значительное уменьшение давления отдыха и давления сжатия до 13,4 и 14,4 мм рт. ст. соответственно.

При постоянном наблюдении в течение длительного времени общая удовлетворенность результатами и функциями резервуара в течение 5, 10, 15 и 20 лет составила 96, 93, 92 и 92 % соответственно. Увеличилась средняя частота стула в дневное время от 5–7 раз через 1 год до 6–4 раз через 20 лет, также она увеличилась ночью (от 1 до 2 раз за ночь). Частота дневного недержания увеличилась с 5 до 11 % в течение дня и с 12 до 21 % в ночное время. Качество жизни осталось неизменным: 92 % пациентов довольны результатами операции [72].

Методика выполнения хирургического вмешательства также влияет на отдаленные функциональные результаты. Аппаратное формирование анастомоза более распространено при лапароскопических операциях — 91,4 % против 54,9 %. Частота стула в дневное время более 6 раз встречается у 32,8 % пациентов, оперированных лапароскопическим способом, и у 49,4 % пациентов при открытых операциях. В ночное время частота стула более 2 раз отмечается у 13,8 % пациентов, оперированных лапароскопическим способом, и у 30,6 % оперированных открытым способом, что указывает на значительно лучшие результаты лапароскопических операций. Данные исследований показывают, что функциональные результаты при выполнении лапароскопических операций с аппаратным формированием резервуаро-анального анастомоза лучше по сравнению с открытыми операциями с формированием анастомоза вручную [73].

### Заключение

Точное планирование на предоперационном этапе, знание техники формирования тонкокишечного резервуара позволяют значительно уменьшить количество периоперационных осложнений, достичь хороших функциональных результатов, а значит, и эффективной социальной реабилитации пациентов.

## ЛИТЕРАТУРА / REFERENCES

1. Parks A.G., Nicholls R.J. Proctocolectomy without ileostomy for ulcerative colitis. *BMJ* 1978;2(6130):85–8. DOI: 10.1136/bmj.2.6130.85.
2. Heald R.J., Allen D.R. Stapled ileo-anal anastomosis: a technique to avoid mucosal proctectomy in the ileal pouch operation. *Br J Surg* 1986;73(7):571–2.
3. Johnston D., Holdsworth P.J., Nasmyth D.G. et al. Preservation of the entire anal canal in conservative proctocolectomy for ulcerative colitis: a pilot study comparing end-

- to-end ileo-anal anastomosis without mucosal resection with mucosal proctectomy and endo-anal anastomosis. *Br J Surg* 1987;74(10):940–4. DOI: 10.1002/bjs.1800741020.
4. Smith L., Friend W.G., Medwell S.J. The superior mesenteric artery. The critical factor in the pouch pull-through procedure. *Dis Colon Rectum* 1984;27(11):741–4.
  5. Browning S.M., Nivatvongs S. Intraoperative abandonment of ileal pouch to anal anastomosis – the Mayo Clinic experience. *J Am Coll Surg* 1998;186(4):441–5, discussion 445–6.
  6. Metcalf D.R., Nivatvongs S., Sullivan T.M., Suwanthanma W. A technique of extending small-bowel mesentery for ileal pouch-anal anastomosis: report of a case. *Dis Colon Rectum* 2008;51(3):363–4.
  7. Thirlby R.C. Optimizing results and techniques of mesenteric lengthening in ileal pouch-anal anastomosis. *Am J Surg* 1995;169(5):499–502.
  8. Uraiqat A.A., Byrne C.M., Phillips R.K. Gaining length in ileal-anal pouch reconstruction: a review. *Colorectal Dis* 2007;9(7):657–61. DOI: 10.1111/j.1463-1318.2006.01181.x.
  9. Mc Courtney J.S., Finlay I.G. Totally stapled restorative proctocolectomy. *Br J Surg* 1997;84(6):808–12.
  10. Kirat H.T., Remzi F.H., Kiran R.P., Fazio V.W. Comparison of outcomes after hand-sewn versus stapled ileal pouch-anal anastomosis in 3,109 patients. *Surgery* 2009;146(4):723–9, discussion 729–30. DOI: 10.1016/j.surg.2009.06.041.
  11. Martin S.T., Tevlin R., Heeney A. et al. How I do it: the stapled ileal J pouch at restorative proctocolectomy. *Tech Coloproctol* 2011;15(4):451–4. DOI: 10.1007/s10151-011-0757-6.
  12. Lian L., Serclova Z., Fazio V.W. et al. Clinical features and management of post-operative pouch bleeding after ileal pouch-anal anastomosis (IPAA). *J Gastrointest Surg* 2008;12(11):1991–4. DOI: 10.1007/s11605-008-0611-y.
  13. Erkek A.B., Remzi F.H., Hammel J.P. et al. Effect of small bowel obstruction on functional outcome and quality of life in patients with ileal pouch-anal anastomosis: 10-year follow-up study. *J Gastroenterol Hepatol* 2008;23(1):119–25. DOI: 10.1111/j.1440-1746.2006.04789.x.
  14. Fazio V.W., Ziv Y., Church J.M. et al. Ileal pouch-anal anastomoses complications and function in 1005 patients. *Ann Surg* 1995;222(2):120–7.
  15. Meagher A.P., Farouk R., Dozois R.R. et al. J ileal pouch-anal anastomosis for chronic ulcerative colitis: complications and long-term outcome in 1310 patients. *Br J Surg* 1998;85(6):800–3. DOI: 10.1046/j.1365-2168.1998.00689.x.
  16. Kirat H.T., Kiran R.P., Remzi F.H. et al. Diagnosis and management of afferent limb syndrome in patients with ileal pouch-anal anastomosis. *Inflamm Bowel Dis* 2011;17(6):1287–90. DOI: 10.1002/ibd.21503.
  17. Freeha K., Bo S. Complications related to J-pouch surgery. *Gastroenterol Hepatol* 2018;14(10):571–6.
  18. Scott N.A., Dozois R.R., Beart R.W.Jr. et al. Postoperative intra-abdominal and pelvic sepsis complicating ileal pouch-anal anastomosis. *Int J Colorectal Dis* 1988;3(3):149–52.
  19. Swain B.T., Ellis C.N. Fibrin glue treatment of low rectal and pouch-anal anastomotic sinuses. *Dis Colon Rectum* 2004;47(2):253–5.
  20. Ahmed Ali U., Shen B., Remzi F.H., Kiran R.P. The management of anastomotic pouch sinus after IPAA. *Dis Colon Rectum* 2012;55(5):541–8.
  21. Nyam D.C., Wolff B.G., Dozois R.R. et al. Does the presence of a pre-ileostomy closure asymptomatic pouch-anastomotic sinus tract affect the success of ileal pouch-anal anastomosis? *J Gastrointest Surg* 1997;1(3):274–7.
  22. Whitlow C.B., Opelka F.G., Gathright J.B.Jr., Beck D.E. Treatment of colorectal and ileoanal anastomotic sinuses. *Dis Colon Rectum* 1997;40(7):760–3.
  23. Akbari R.P., Madoff R.D., Parker S.C. et al. Anastomotic sinuses after ileoanal pouch construction: incidence, management, and outcome. *Dis Colon Rectum* 2009;52(3):452–5.
  24. Wu B., Lian L., Li Y. et al. Clinical course of cuffitis in ulcerative colitis patients with restorative proctocolectomy and ileal pouch-anal anastomosis. *Inflamm Bowel Dis* 2013;19(2):404–10. DOI: 10.1097/MIB.0b013e31828100ed.
  25. Shen B., Achkar J.P., Lashner B.A. et al. Irritable pouch syndrome: a new category of diagnosis for symptomatic patients with ileal pouch-anal anastomosis. *Am J Gastroenterol* 2002;97(4):972–7. DOI: 10.1111/j.1572-0241.2002.05617.x.
  26. Hashimoto T., Itabashi M., Ogawa S. et al. Treatment strategy for preventing pouchitis as a postoperative complication of ulcerative colitis: the significance of the management of cuffitis. *Surg Today* 2014;44(9):1730–4. DOI: 10.1007/s00595-014-0974-5.
  27. Shen B., Lashner B.A., Bennett A.E. et al. Treatment of rectal cuff inflammation (cuffitis) in patients with ulcerative colitis following restorative proctocolectomy and ileal pouch-anal anastomosis. *Am J Gastroenterol* 2004;99(8):1527–31.
  28. Fazio V.W., Tjandra J.J. Transanal mucosectomy Ileal pouch advancement for anorectal dysplasia or inflammation after restorative proctocolectomy. *Dis Colon Rectum* 1994;37(10):1008–11.
  29. Hahnloser D., Pemberton J.H., Wolff B.G. et al. Results at up to 20 years after ileal pouch-anal anastomosis for chronic ulcerative colitis. *Br J Surg* 2007;94(3):333–40. DOI: 10.1002/bjs.5464.
  30. Hurst R.D., Molinari M., Chung T.P. et al. Prospective study of the incidence, timing and treatment of pouchitis in 104 consecutive patients after restorative proctocolectomy. *Arch Surg* 1996;131(5):497–500, discussion 501–2. DOI: 10.1001/archsurg.1996.01430170043007.
  31. Meagher A.P., Farouk R., Dozois R.R. et al. J ileal pouch-anal anastomosis for chronic ulcerative colitis: complications and long-term outcome in 1310 patients. *Br J Surg* 1998;85(6):800–3. DOI: 10.1046/j.1365-2168.1998.00689.x.
  32. Penna C., Dozois R., Tremaine W. et al. Pouchitis after ileal pouch-anal anastomosis for ulcerative colitis occurs with increased frequency in patients with associated primary sclerosing cholangitis. *Gut* 1996;38(2):234–9. DOI: 10.1136/gut.38.2.234.
  33. Shen B., Remzi F.H., Brzezinski A. et al. Risk factors for pouch failure in patients with different phenotypes of Crohn's disease of the pouch. *Inflamm Bowel Dis* 2008;14(7):942–8. DOI: 10.1002/ibd.20409.
  34. Kuisma J., Järvinen H., Kahri A., Färkkilä M. Factors associated with disease activity of pouchitis after surgery for ulcerative colitis. *Scand J Gastroenterol* 2004;39(6):544–8. DOI: 10.1080/003655204100046668.
  35. Zezos P., Saibil F. Inflammatory pouch disease: the spectrum of pouchitis. *World J Gastroenterol* 2015;21(29):8739–52. DOI: 10.3748/wjg.v21.i29.8739.
  36. Sandborn W.J., Tremaine W.J., Batts K.P. et al. Pouchitis after ileal pouch-anal anastomosis: a Pouchitis Disease Activity Index. *Mayo Clin Proc* 1994;69(5):409–15. DOI: 10.1016/s0025-6196(12)61634-6.
  37. Holubar S.D., Cima R.R., Sandborn W.J., Pardi D.S. Treatment and prevention of pouchitis after ileal pouch-anal anastomosis for chronic ulcerative colitis. *Cochrane Database Syst Rev* 2010;(6):CD001176. DOI: 10.1002/14651858.CD001176.pub2.
  38. Gionchetti P., Rizzello F., Helwig U. et al. Prophylaxis of pouchitis onset with probiotic therapy: a double-blind, placebo-controlled trial. *Gastroenterology* 2003;124(5):1202–9.
  39. Gosselink M.P., Schouten W.R., van Lieshout L.M. et al. Delay of the first onset of pouchitis by oral intake of the probiotic strain *Lactobacillus rhamnosus* GG. *Dis Colon Rectum* 2004;47(6):876–84.
  40. Suzuki H., Ogawa H., Shibata C. et al. The long-term clinical course of pouchitis after total proctocolectomy and IPAA for ulcerative colitis. *Dis Colon Rectum* 2012;55(3):330–6. DOI: 10.1097/DCR.0b013e3182417358.
  41. Madiba T.E., Bartolo D.C. Pouchitis following restorative proctocolectomy for ulcerative colitis: incidence and therapeutic outcome. *J R Coll Surg Edinb* 2001;46(6):334–7.
  42. Navaneethan U., Shen B. Diagnosis and management of pouchitis and ileoanal pouch dysfunction. *Curr Gastroenterol*

- Rep 2010;12(6):485–94. DOI: 10.1007/s11894-010-0143-y.
43. Viscido A., Kohn A., Papi C., Caprilli R. Management of refractory fistulizing pouchitis with infliximab. *Eur Rev Med Pharmacol Sci* 2004;8(5):239–46.
  44. Ferrante M., D’Haens G., Dewit O. et al. Efficacy of infliximab in refractory pouchitis and Crohn’s disease-related complications of the pouch: a Belgian case series. *Inflamm Bowel Dis* 2010;16(2):243–9. DOI: 10.1002/ibd.21037.
  45. Bell A.J., Price A.B., Forbes A. et al. Pre-pouch ileitis: a disease of the ileum in ulcerative colitis after restorative proctocolectomy. *Colorectal Dis* 2006;8(5):402–10. DOI: 10.1111/j.1463-1318.2006.00954.x.
  46. Shen B., Fazio V.W., Remzi F.H., Lashner B.A. Clinical approach to diseases of ileal pouch-anal anastomosis. *Am J Gastroenterol* 2005;100(12):2796–807. DOI: 10.1111/j.1572-0241.2005.00278.x.
  47. Lewis W.G., Kuzu A., Sagar P.M. et al. Stricture at the pouch-anal anastomosis after restorative proctocolectomy. *Dis Colon Rectum* 1994;37(2):120–5.
  48. Prudhomme M., Dozois R.R., Godlewski G. et al. Anal canal strictures after ileal pouch-anal anastomosis. *Dis Colon Rectum* 2003;46(1):20–3.
  49. Kirat H.T., Kiran R.P., Lian L. et al. Influence of stapler size used at ileal pouch-anal anastomosis on anastomotic leak, stricture, long-term functional outcomes, and quality of life. *Am J Surg* 2010;200(1):68–72. DOI: 10.1016/j.amjsurg.2009.06.036.
  50. Shen B., Fazio V.W., Remzi F.H. et al. Endoscopic balloon dilation of ileal pouch strictures. *Am J Gastroenterol* 2004;99(12):2340–7. DOI: 10.1111/j.1572-0241.2004.40604.x.
  51. Fazio V.W., Tjandra J.J. Pouch advancement and neoleoanal anastomosis for anastomotic stricture and anovaginal fistula complicating restorative proctocolectomy. *Br J Surg* 1992;79(7):694–6. DOI: 10.1002/bjs.1800790734.
  52. Lee S.W., Niec R., Melnitchouk N., Samdani T. Transanal anorectal stricturoplasty using the Heineke–Mikulicz principle: a novel technique. *Colorectal Dis* 2016;18(1):101–5. DOI: 10.1111/codi.13080.
  53. Joyce M.R., Fazio V.W., Hull T.T. et al. Ileal pouch prolapse: prevalence, management, and outcomes. *J Gastrointest Surg* 2010;14(6):993–7. DOI: 10.1007/s11605-010-1194-y.
  54. Ehsan M., Isler J.T., Kimmins M.H., Billingham R.P. Prevalence and management of prolapse of the ileoanal pouch. *Dis Colon Rectum* 2004;47(6):885–8. DOI: 10.1007/s10350-004-0511-5.
  55. Changchien E.M., Griffin J.A., Murday M.E., Bossart P.W. Mesh pouch pexy in the management of J-pouch prolapse. *Dis Colon Rectum* 2015;58(4):e46–8. DOI: 10.1097/DCR.0000000000000337.
  56. Lee P.Y., Fazio V.W., Church J.M. et al. Vaginal fistula following restorative proctocolectomy. *Dis Colon Rectum* 1997;40(7):752–9. DOI: 10.1007/bf02055426.
  57. Shah N.S., Remzi F., Massmann A. et al. Management and treatment outcome of pouch-vaginal fistulas following restorative proctocolectomy. *Dis Colon Rectum* 2003;46(7):911–7. DOI: 10.1007/s10350-004-6684-0.
  58. Lolohea S., Lynch A.C., Robertson G.B., Frizelle F.A. Ileal pouch-anal anastomosis-vaginal fistula: a review. *Dis Colon Rectum* 2005;48(9):1802–10. DOI: 10.1007/s10350-005-0079-8.
  59. Burke D., van Laarhoven C.J., Herbst F., Nicholls R.J. Transvaginal repair of pouch-vaginal fistula. *Br J Surg* 2001;88(2):241–5. DOI: 10.1046/j.1365-2168.2001.01663.x.
  60. Heriot A.G., Tekkis P.P., Smith J.J. et al. Management and outcome of pouch-vaginal fistulas following restorative proctocolectomy. *Dis Colon Rectum* 2005;48(3):451–8. DOI: 10.1007/s10350-004-0902-7.
  61. Johnson P.M., O’Connor B.I., Cohen Z., McLeod R.S. Pouch-vaginal fistula after ileal pouch-anal anastomosis: treatment and outcomes. *Dis Colon Rectum* 2005;48(6):1249–53. DOI: 10.1007/s10350-004-0872-9.
  62. Garrett K.A., Remzi F.H., Kirat H.T. et al. Outcome of salvage surgery for ileal pouches referred with a diagnosis of Crohn’s disease. *Dis Colon Rectum* 2009;52(12):1967–74. DOI: 10.1007/DCR.0b013e3181b77d1e.
  63. Melton G.B., Fazio V.W., Kiran R.P. et al. Long-term outcomes with ileal pouch-anal anastomosis and Crohn’s disease: pouch retention and implications of delayed diagnosis. *Ann Surg* 2008;248(4):608–16.
  64. Shen B., Remzi F.H., Lavery I.C. et al. Administration of adalimumab in the treatment of Crohn’s disease of the ileal pouch. *Aliment Pharmacol Ther* 2009;29(5):519–26. DOI: 10.1111/j.1365-2036.2008.03920.x.
  65. Selvaggi F., Pellino G., Canonico S., Sciaudone G. Systematic review of cuff and pouch cancer in patients with ileal pelvic pouch for ulcerative colitis. *Inflamm Bowel Dis* 2014;20(7):1296–308. DOI: 10.1097/MIB.0000000000000026.
  66. Bobkiewicz A., Krokowicz L., Paszkowski J. et al. Large bowel mucosal neoplasia in the original specimen may increase the risk of ileal pouch neoplasia in patients following restorative proctocolectomy for ulcerative colitis. *Int J Colorectal Dis* 2015;30(9):1261–6. DOI: 10.1007/s00384-015-2271-1.
  67. Mathis K.L., Dozois E.J., Larson D.W. et al. Outcomes in patients with ulcerative colitis undergoing partial or complete reconstructive surgery for failing ileal pouch-anal anastomosis. *Ann Surg* 2009;249(3):409–13. DOI: 10.1097/SLA.0b013e31819a697b.
  68. Sagar P.M., Dozois R.R., Wolff B.G., Kelly K.A. Disconnection, pouch revision and reconnection of the ileal pouch-anal anastomosis. *Br J Surg* 1996;83(10):1401–5. DOI: 10.1002/bjs.1800831025.
  69. Lian L., Fazio V.W., Remzi F.H. et al. Outcomes for patients undergoing continent ileostomy after a failed ileal pouch-anal anastomosis. *Dis Colon Rectum* 2009;52(8):1409–14, discussion 4414–6. DOI: 10.1007/DCR.0b013e3181ab586b.
  70. Kiran R.P., Kirat H.T., Rottoli M. et al. Permanent ostomy after ileoanal pouch failure: pouch in situ or pouch excision? *Dis Colon Rectum* 2012;55(1):4–9. DOI: 10.1097/DCR.0b013e3182312a8a.
  71. Lovegrove R.E., Constantinides V.A., Heriot A.G. et al. A comparison of hand-sewn versus stapled ileal pouch anal anastomosis (IPAA) following proctocolectomy a meta-analysis of 4183 patients. *Ann Surg* 2006;244(1):18–26. DOI: 10.1097/01.sla.0000225031.15405.a3.
  72. Hahnloser D., Pemberton J.H., Wolff B.G. et al. Results at up to 20 years after ileal pouch–anal anastomosis for chronic ulcerative colitis. *Br J Surg* 2007;94(3):333–40. DOI: 10.1002/bjs.5464.
  73. Baek Se-Jin, Lightner A.L., Boostrom S.Y. et al. Dozois functional outcomes following laparoscopic ileal pouch–anal anastomosis in patients with chronic ulcerative colitis: long-term follow-up of a case-matched study. *J Gastrointest Surg* 2017;21(8):1304–8. DOI: 10.1007/s11605-017-3411-4.

**Конфликт интересов.** Авторы заявляют об отсутствии конфликта интересов.  
**Conflict of interest.** The authors declare no conflict of interest.

**Статья поступила:** 02.07.2019. **Принята к публикации:** 22.08.2019.  
**Article received:** 02.07.2019. **Accepted for publication:** 22.08.2019.